COLUMBIA LIBRARIES OFFSITE
HEALTH SCIENCES STANDARD
HX00028401

QP475 V65

Columbia University
in the City of New York

College of Physicians and Surgeons

Library

Gift of

DR. M. A. STARR

LES

CENTRES CÉRÉBRAUX DE LA VISION

ET

L'APPAREIL NERVEUX VISUEL INTRA-CÉRÉBRAL

DU MÊME AUTEUR

De la cécité verbale. (En collaboration avec M. le Dr Landolt). Travail publié dans l'ouvrage dédié à M. Douders à l'occasion de son jubilé Utrecht. 27 mai, 1888.

De la cure du strabisme dans ses rapports avec l'acuité visuelle de l'œil dévié. Arch. d'ophtalm., 1890.

La greffe de Thiersch dans la blépharoplastie. Arch. d'ophtalm., 1890.

Nouvelles recherches sur la localisation anatomique de la cécité verbale pure (En collaboration avec M. le Dr Déjerine). Communication à la Société de Biologie, 29 juillet, 1893.

Note sur l'existence à la partie inférieure du lobe occipital d'un faisceau d'association distinct, le faisceau transverse du lobe lingual. Communication à la Société de Biologie, 29 juillet, 1893.

Un cas d'hémianopsie corticole par lésion circonscrite du cunéus *Recherches sur les dégénérescences secondaires consécutives aux lésions du lobe occipital.* Congrès de l'Association française pour l'avancement des sciences Besançon, 3 août, 1893.

Saint-Amand (Cher). — Imprimerie Destenay, Bussière Frères

LES

CENTRES CÉRÉBRAUX

DE LA VISION

ET

L'APPAREIL NERVEUX VISUEL INTRA-CÉRÉBRAL

PAR

le Dr VIALET

Ancien Interne des Hôpitaux de Paris

Avec une préface de M. le Dr DEJERINE

Professeur agrégé à la Faculté, Médecin de l'Hospice de Bicêtre

Ouvrage orné de 90 figures
dont 20 dans le texte et 70 en phototypie hors texte
Par H. Gillet et Vialet

PARIS

FÉLIX ALCAN, ÉDITEUR

108, BOULEVARD SAINT-GERMAIN, 108

1893

Tous droits réservés.

QP 475
V65

A

MONSIEUR LE DOCTEUR DÉJERINE

Professeur agrégé à la Faculté
Médecin de l'Hospice de Bicêtre.

ET A

MADAME DÉJERINE-KLUMPHE

Docteur en médecine de la Faculté de Paris
Ancien interne des Hôpitaux

Je dédie respectueusement ce travail fait dans le laboratoire de Bicêtre.

Dr VIALET.

PRÉFACE

La littérature médicale de notre pays ne possède pas de travail d'ensemble snr les centres cérébraux de la vision ; l'ouvrage de M. Vialet vient très-heureusement combler cette lacune.

Si la physiologie expérimentale a devancé la clinique dans ce domaine, il n'en est pas moins vrai que les résultats les plus précis auxquels on est arrivé au cours de ces dernières années, ont été obtenus à l'aide de la méthode anatomo-clinique. C'est cette méthode, enrichie des procédés modernes de technique du système nerveux, rendue infiniment plus précise par un examen microscopique systématique, que M. Vialet a appliquée au cours de ses patientes recherches dans mon service de Bicêtre. Elle lui a permis, tout en confirmant certains des résultats antérieurement acquis, d'apporter à l'étude de la localisation de la vision des faits personnels et entièrement nouveaux.

Cet ouvrage, qui représente une somme de labeur considérable, se distingue des monographies étrangères analogues en ce que, en dehors des recherches originales

de l'auteur sur l'anatomie normale du lobe occipital et les dégénérescences secondaires des conducteurs visuels intra-cérébraux, il contient une étude d'ensemble de l'appareil nerveux de la vision depuis la rétine, jusqu'à l'écorce cérébrale. A ces divers titres il s'adresse également aux ophtalmologistes et aux neuropathologistes et sera consulté avec fruit par tous ceux qui s'intéressent aux progrès de l'anatomie du cerveau.

Paris le 15 Août 1893.

J. DÉJERINE.

INTRODUCTION

Vue générale de l'appareil nerveux visuel. — But du présent travail. — Méthode employée. — Plan et division du sujet.

Il est peu de questions de localisation cérébrale qui aient suscité plus de recherches, soulevé plus de discussions que celle du centre cérébral de la vision.

Le trajet des conducteurs optiques dans l'encéphale, leur terminaison dans l'écorce, la transmission des impressions visuelles et leur perception par le cerveau, les rapports de la sphère visuelle cérébrale avec les centres du langage ont préoccupé de tout temps anatomistes, physiologistes, ophthalmologistes, névropathologistes.

Les anatomistes s'étaient efforcés depuis longtemps de poursuivre dans l'encéphale les fibres visuelles, mais n'avaient abouti, malgré tous leurs efforts, qu'à une conception imparfaite de l'appareil visuel intra-cérébral.

Lorsque la doctrine de Flourens fut définitivement abandonnée, lorsque Fritsch et Hitzig eurent démontré

l'excitabilité de la substance cérébrale et ouvert du même coup la voie aux localisations, ce fut certainement le sens de la vue qui, dans le domaine sensoriel, donna lieu aux recherches les plus précises. Les travaux classiques de Munk et Ferrier sur ce sujet sont connus.

Ils ne devaient pas tarder à porter leurs fruits en clinique. Cette dernière, en s'aidant du contrôle des faits anatomo-pathologiques, put arriver à des résultats plus satisfaisants. Cela se conçoit si l'on songe aux progrès réalisés en ophtalmologie dans ces vingt dernières années, à l'exactitude des procédés de mensuration qui caractérise cette branche de la médecine, aux données précises que fournissent l'examen périmétrique du champ visuel et l'exploration ophtalmoscopique du fond de l'œil.

Malgré tout il restait encore bien des points obscurs. Les résultats observés chez l'homme par les différents auteurs ne concordaient pas toujours entre eux, de plus ils étaient souvent en désaccord avec les données expérimentales. La cause de ces divergences d'opinion résidait d'une part, dans l'insuffisance des notions anatomiques, trop vagues pour servir de guide dans une étude de localisation aussi délicate et d'autre part dans l'imperfection des procédés d'étude qui ne tenaient pas assez compte des différents facteurs en jeu dans les lésions cérébrales.

C'est alors que Monakow résolut d'appliquer à la re-

cherche des « *voies et des centres optiques* » la méthode des dégénérescences expérimentales de Gudden, en lui adjoignant comme contrôle, non plus le simple examen à l'œil nu des dégénérescences, mais l'étude microscopique de ces dernières par des coupes sériées.

L'œuvre expérimentale et anatomo-pathologique de von Monakow est considérable ; il vient de la couronner récemment par l'étude microscopique des dégénérescences secondaires de l'appareil nerveux visuel chez l'homme. Ses recherches l'ont amené à établir sur des bases infiniment plus solides que cela n'avait été fait jusqu'à lui, les relations qui existent entre les différents segments de l'appareil visuel et leurs centres respectifs. L'ensemble de ces recherches, remarquables par la profondeur des vues de l'auteur, la rigueur de sa méthode, l'étendue de ses connaissances anatomiques, soit chez l'homme, soit chez les animaux, enfin les notions de pathologie générale, qui en sont pour ainsi dire la note caractéristique, constitue à notre avis la plus belle contribution apportée par la science moderne à l'étude de l'appareil nerveux de la vision.

Parallèlement à von Monakow, Henschen, professeur à Upsal, apportait à l'étude du centre visuel cortical une série de documents cliniques et anatomo-pathologiques des plus remarquables.

Les travaux de ces auteurs sont encore peu connus. Il semble que, dans notre pays, si l'on en juge tout au moins par les schémas et les descriptions d'ailleurs sommaires

des manuels classiques, la doctrine de Ferrier de la localisation du centre visuel au pli courbe, soit encore généralement admise.

D'ailleurs les cas vraiment utilisables pour la détermination du centre visuel sont encore très rares. Il n'y a pas lieu de s'en étonner, si l'on songe à toutes les conditions requises pour constituer une bonne observation dans ce domaine, examen détaillé des fonctions visuelles, exploration périmétrique et ophtalmoscopique précises, topographie exacte de la lésion primitive, étude systématique des dégénérescences secondaires par un examen microscopique. Souvent il arrive qu'un cas, très pur au point de vue anatomo-pathologique, n'est pas accompagné d'une observation clinique suffisante, soit que les symptômes visuels aient passé inaperçus, soit qu'ils n'aient été soumis qu'à un examen insuffisant. D'autre part les dégénérescences secondaires qui constituent, en somme, le guide le plus précieux pour une localisation exacte, ne se développent qu'au bout d'une certaine période n'atteignent leur maximum d'intensité et d'extension, et par conséquent la plénitude de leur valeur démonstrative qu'au bout d'un temps très long. Il en résulte que seules les lésions anciennes réunissent toutes les conditions requises. Aussi Von Monakow exprime-t-il le vœu que de nouvelles observations probantes et bien étudiées viennent grossir le nombre des documents capables de servir de base à la localisation exacte du centre de la vision.

Nous avons trouvé dans l'admirable service et dans l'incomparable collection anatomo-pathologique de notre excellent maître, M. le docteur Déjerine à l'hospice de Bicêtre, une série de documents cliniques et anatomopathologiques qui nous ont semblé devoir apporter des éléments importants, sinon décisifs, à la solution de cette question si intéressante de localisation cérébrale.

Parmi ces cas, les uns ont été observés par nous dans le courant de notre dernière année d'internat. La plupart ont déjà fait l'objet de publications importantes de la part de M. Déjerine. Ce sont les pièces anatomiques qui s'y rapportent que nous avons soumises à un examen microscopique méthodique.

Pénétré de la nécessité de données anatomiques précises nous avons fait précéder ces recherches d'une étude anatomique du lobe occipital et de toute la région postérieure du cerveau à l'aide de *coupes microscopiques vertico-transversales et horizontales en série*, traitées par la méthode de *Pal.*

Ces recherches anatomiques nous ont permis de contrôler les travaux de Sachs, le seul auteur qui ait fait une étude de ce genre et de les compléter en plus d'un point. Les notions anatomiques ainsi acquises nous ont servi de guide dans l'étude anatomo-pathologique qui constitue la base de ce travail.

Cette dernière repose sur *l'étude microscopique de cinq cas d'hémianopsie corticale, examinés par des coupes*

microscopiques en série, différenciées par la méthode de Pal.

Chaque cas a nécessité de 800 à 1200 coupes ; l'ensemble de ce travail comprend donc 5000 coupes environ ; sur ce nombre le quart, soit 1200 coupes ont été montées et soumises à l'examen microscopique.

Nos recherches ont pour but, non seulement d'établir la *localisation du centre visuel cortical*, mais encore de rechercher par l'étude des dégénérescences secondaires *le trajet intracérébral des conducteurs visuels*, *ainsi que les relations qui unissent ces derniers*, *soit à l'écorce*, *soit aux centres ganglionnaires de la vision.*

Considéré dans son ensemble, *l'appareil nerveux visuel* forme un système complexe qui prend naissance dans la rétine pour aboutir en dernière analyse à l'écorce du lobe occipital.

En quittant les cellules ganglionnaires de la rétine dont elles forment les prolongements centripètes, les fibres optiques se rassemblent en deux troncs volumineux, *les nerfs optiques*, s'entrecroisent incomplètement sur la ligne médiane en formant *le chiasma*, poursuivent leur trajet sous le nom de *bandelettes optiques* et abordent l'encéphale pour s'épanouir à la fois dans le *pulvinar*, les *corps genouillés externes* et les *tubercules quadrijumeaux antérieurs*.

Ces ganglions de la base constituent une station intermédiaire dans le long parcours des fibres visuelles ; ce sont les *centres optiques inférieurs* ou *ganglionnaires*. De

là les fibres visuelles passent à la partie postérieure de la capsule interne, se recourbent en arrière sous le nom de *radiations optiques de Gratiolet* et se terminent dans les lobes postérieurs du cerveau, dans une région qui porte le nom de *centre optique cérébral*, centre *psycho-optique, sphère visuelle corticale*, *centre cortical de la vision*.

L'appareil nerveux visuel se divise donc tout naturellement en deux grands segments.

L'un antérieur, *extra-cérébral*, constitué par les nerfs optiques, le chiasma,les bandelettes.

L'autre *intra-cérébral*, représenté par les radiations optiques de Gratiolet et le centre visuel cortical.

Ces deux chaînons se trouvent réunis au niveau des *centres ganglionnaiaes de la vision*, point d'arrivée des fibres rétiniennes, point de départ des fibres cérébrales.

Le *segment antérieur*, visible à l'œil nu, est tout entier du domaine de l'anatomie. Nous verrons cependant que cette dernière a été impuissante à en démêler la structure intime et qu'il a fallu les efforts combinés des physiologistes et des anatomo-pathologistes pour arriver à une connaissance satisfaisante de ses éléments constituants.

Le *segment postérieur* auquel on peut rattacher les centres ganglionnaires, tout entier plongé dans le cerveau, est d'une étude plus difficile encore. Au sortir des centres ganglionnaires où ses connexions exactes sont déjà délicates, il occupe cette partie postérieure si compliquée de la capsule interne, carrefour anatomique

où viennent se rassembler des conducteurs sensoriels et sensitifs différents, fait partie ensuite de la substance blanche sagittale du lobe occipital, s'épanouit enfin en une région corticale distincte.

C'est à cette deuxième partie de l'appareil nerveux de la vision que nos recherches s'adressent. Nous avions pensé un instant à nous renfermer strictement dans ce domaine, suffisamment vaste par lui-même. Nous n'avons pas tardé à nous convaincre que cette façon de procéder nuirait singulièrement à la clarté de notre description, et qu'il serait difficile d'intéresser le lecteur au trajet intra-cérébral des conducteurs optiques en laissant dans l'ombre leur provenance et leur disposition antérieures. Les deux portions de l'appareil nerveux visuel ont des relations si étroites, que les notions acquises dans l'étude de l'une d'elles sont indispensables à la compréhension de l'autre. Nous avons donc divisé notre travail en deux parties :

La *première*, qui est, pour ainsi dire, une introduction à la seconde, comprend la description de l'appareil nerveux visuel extra-cérébral.

La *seconde*, sur laquelle se sont concentrées nos recherches, renferme :

1° L'histoire de l'appareil visuel intra-cérébral d'après les conceptions des anatomistes, des physiologistes et des cliniciens.

2° L'étude de tous les documents anatomo-pathologiques ayant trait au centre cortical de la vision.

3° Une étude nouvelle d'anatomie normale microscopique sur le lobe occipital.

4° Enfin des recherches anatomo-pathologiques personnelles ayant pour objet la *détermination du centre cortical de la vision et du trajet intra-cérébral des fibres visuelles.*

PREMIÈRE PARTIE

LE SEGMENT ANTÉRIEUR DE L'APPAREIL NERVEUX VISUEL.

CHAPITRE I

SOMMAIRE. — I. Nerfs optiques, Chiasma. Bandelettes,
II. Fibres visuelles proprement dites et fibres commissurales.
III. Les différents faisceaux du segment antérieur de l'appareil nerveux visuel : faisceau croisé, faisceau direct, faisceau maculaire. Leur situation respective dans le nerf optique, le chiasma, la bandelette.

I. Anatomie macroscopique.

a. **Nerf optique.** — Le nerf optique se présente sous l'aspect d'un tronc nerveux volumineux, étendu du globe oculaire au chiasma. Successivement situé dans l'orbite, le canal optique et la cavité cranienne, il mesure cinq centimètres de longueur, dont trois pour sa portion orbitaire, un pour sa portion intra-canaliculaire et un pour sa portion intra-cranienne.

A part l'étranglement initial qu'il présente à sa sortie du globe et l'aplatissement qu'il subit au voisinage du chiasma, le nerf optique conserve dans toute son étendue la forme d'un cordon régulièrement cylindrique de cinq millimètres de diamètre.

Dans l'orbite il est entouré d'une masse cellulo-adipeuse, qui l'isole des muscles droits ; il répond en haut au nerf nasal, qui le croise obliquement, en dehors au ganglion ophthalmique et aux nerfs ciliaires, qui l'entourent de toute part près du globe. C'est également dans cette partie de son trajet, qu'il reçoit l'artère centrale qui, d'abord située à son côté externe, pénètre obliquement dans son épaisseur pour occuper sa parti centrale.

Dans le canal optique le nerf optique est solidement fixé aux parois du conduit osseux qu'il traverse.

b. Chiasma ou commissure des nerfs optiques. — En convergeant vers la ligne médiane, les nerfs optiques forment le chiasma ou commissure des nerfs optiques. Le chiasma a la forme d'un chevalet placé horizontalement à la base du cerveau. Ses deux branches antérieures sont représentées par les nerfs optiques, les deux postérieures par les bandelettes. Sa face inférieure, libre, est couchée sur la selle turcique; sa face supérieure répond à la lamelle grise qui ferme en avant le troisième ventricule, aux lobes frontaux et aux racines des nerfs olfactifs. Son angle antérieur est en rapport avec la scissure interhémisphérique; ses angles latéraux avec la substance criblée, qui livre passage aux artères des noyaux gris centraux; son angle postérieur ferme en

avant l'espace losangique qui renferme le *tuber cinereum*, les tubercules mammillaires et la substance perforée antérieure.

c. Bandelettes optiques. — Au chiasma font suite les bandelettes optiques. Elles divergent fortement pour s'enfoncer sous les lobes temporaux, abordent le pédoncule cérébral qu'elles contournent à angle droit et, ce dernier une fois franchi, aboutissent à la partie la plus reculée de la couche optique. Là, elles se subdivisent pour l'œil nu en deux racines, dont l'externe se rend au corps genouillé externe et l'interne au corps genouillé interne. La loupe permet de suivre ces racines à travers les bras conjonctivaux jusqu'aux tubercules quadrijumeaux antérieurs et postérieurs.

II. Anatomie microscopique.

Telles étaient les notions fournies par l'anatomie normale lorsque les recherches microscopiques de Stilling et de Meynert, les expériences de von Gudden montrèrent quelle complexité se cachait sous cette simplicité apparente. Ces auteurs ont prouvé qu'à partir du chiasma il se surajoute aux fibres optiques proprement dites des fibres nerveuses qui n'ont rien à voir avec l'acte de la vision et qui constituent de véritables commissures cérébrales.

Fibres commissurales. — Meynert a découvert un premier système de fibres commissurales en relation avec un amas cellulaire situé au-dessus du chiasma, le

ganglion optique basal. Stilling a décrit des fibres qui, parties du corps de Luys, s'accolent à la bandelette optique pour se rendre à l'angle postérieur du chiasma en s'entrecroisant avec celles du côté opposé sur la ligne médiane.

D'autre part, von Gudden, à l'aide de sa méthode des dégénérescences expérimentales chez les animaux nouveaux-nés, opérait une distinction fondamentale dans les différents systèmes de fibres du chiasma. Extirpant les deux yeux à des mammifères nouveaux-nés (chiens, lapins), chez lesquels, comme on le sait, les conducteurs optiques ne sont pas encore développés au moment de la naissance, il s'opposait totalement au développement ultérieur des fibres visuelles. L'animal étant sacrifié au bout d'un certain temps, l'examen microscopique montrait que toute la partie antérieure du chiasma était privée de fibres, tandis que sa partie postérieure contenait deux faisceaux distincts. L'un, reconnaissable au gros calibre de ses fibres, est la commissure décrite par Meynert, l'autre, confondue normalement avec le chiasma, est la commissure de Gudden. L'une, et l'autre n'ont aucune relation avec la vision.

L'étude de ces différents systèmes de fibres commissurales, a été reprise tout récemment par Darckschewitsch et Pribytkow [1]. Ces auteurs distinguent trois systèmes de fibres qui sont, en procèdant de dedans en dehors l'entrecroisement de Forel, la commissure de Meynert et la commissure de Gudden.

[1] Darckschewitsch et Pribytkow. *Neurol. Centralblatt.* 1891, p. 417.

Leur conception des commissures de Meynert et de Gudden confirme la description classique de ces auteurs, en y ajoutant certains détails nouveaux. Il n'en est pas de même de l'entrecroisement de Forel. Sous ce nom l'anatomiste de Zürich a décrit un système de fibres commissurales placé beaucoup plus en arrière, au niveau des corps mammillaires, dans la substance perforée postérieure. L'observation de cette région montre que le faisceau décrit par Darkschewitsch sous le nom d'entrecroisement de Forel n'est autre chose que le minuscule faisceau de fibres que Gudden a désigné sous le nom de *faisceau du tuber cinereum*[1].

Nous distinguerons par conséquent en procédant de dedans en dehors :

1° Le *faisceau du tuber cinereum* (de Gudden) ;

2° La *commissure de Meynert ;*

3° La *commissure inférieure du chiasma* ou *commissure de Gudden.*

1° *Faisceau du tuber cinereum.* — Immédiatement sous-jacent au plancher du troisième ventricule, il se présente sur la ligne médiane sous forme d'un faisceau rubané entourant la coudure de la cavité ventriculaire. Ses fibres divergent de dedans en dehors et se divisent en deux fascicules. L'interne se porte en haut dans l'intrication des fibres situées entre le pilier antérieur du trigone et le faisceau de Vicq-d'Azyr ; l'externe se dirige vers la partie inférieure de la capsule interne, entre cette dernière

[1] Nous devons ces renseignements à Mme Déjerine qui a fait une révision approfondie de cette région.

et la bandelette optique, pour se terminer dans la partie inférieure du segment postérieur du noyau lenticulaire. Ses fibres se recouvrent de myéline plus tardivement que celles de la commissure de Meynert.

2° *Commissure de Meynert.* — Située en dehors du faisceau précédent, composée de fibres plus épaisses qui se colorent fortement par la méthode de Weigert, elle se distingue nettement des fibres avoisinantes. Elle est emprisonnée dans tout son trajet dans la substance grise de la base qui la sépare de la bandelette optique. Après entrecroisement sur la ligne médiane, ses fibres suivent parallèlement la bandelette et se terminent, les unes dans le segment interne du noyau lenticulaire, les autres dans le corps de Luys, d'autres en fin dans le ruban de Reil médian.

Elle se compose de deux ordres de fibres :

(a) Fibres qui réunissent le noyau lenticulaire d'un côté avec le corps de Luys du côté opposé (et vice versa).

(b) Fibres qui réunissent le ruban de Reil médian avec le corps de Luys et le noyau lenticulaire du côté opposé (et vice versa).

Cette commissure n'a aucune connexion avec les corps genouillés.

3° *Commissure de Gudden.* — Intimement unie à la bandelette optique chez l'homme, elle ne se distingue de cette dernière que chez la taupe (Forel) et dans les atrophies ascendantes (V. Gudden). Ses fibres, après entrecroisement sur la ligne médiane, se terminent dans le noyau lenticulaire et dans le corps genouillé interne.

Elle forme un système d'union entre les corps genouillés internes et le noyau lenticulaire et relève par ce fait du système auditif, ainsi que von Monakow l'a démontré.

Fibres visuelles proprement dites. — La disposition des fibres nerveuses dans les conducteurs optiques et particulièrement au niveau du chiasma a préoccupé de tout temps les anatomistes et les physiologistes. Ce serait sortir des bornes de cette étude que de refaire en détail l'histoire des opinions qui se sont succédées depuis l'antiquité jusqu'à nos jours sur ce point controversé. D'ailleurs le temps n'est plus des discussions passionnées qui mettaient aux prises les partisans de l'entrecroisement et de la demi-décussation. Cette dernière, appuyée à la fois sur l'histologie, l'embryologie, la physiologie expérimentale, la clinique et l'anatomie pathologique a fini par triompher et l'on peut dire que, malgré quelques voix dissidentes, ce triomphe est définitif.

Rappelons donc brièvement que *trois* opinions principales ont eu cours dans la science.

La *première* dont la priorité revient probablement à Galien a été défendue par les anatomistes Vésale, Vicq d'Azyr, Meckel etc. Elle soutient le simple *accolement* des nerfs optiques.

La *seconde*, dont l'origine est, semble-t-il, antérieure à Galien, admet *l'entrecroisement* complet. Reprise par Mandelstamm, Maklakoff, elle a trouvé dans Michel son plus ardent défenseur.

La *troisième* enfin est celle de la *demi-décussation*.

Formulée à l'état d'hypothèse par Newton [1] pour expliquer la vision simple avec les deux yeux, elle prend corps avec Vater et Heinike [2], est soutenue par les physiologistes Müller [3] et Longet [4] par l'anatomiste Hannower [5] enfin par l'ophtalmologiste de Graefe [6], qui apporte à son actif, ses beaux travaux sur l'hémiopie.

Quelles sont les causes qui ont divisé si longtemps anatomistes et physiologistes et jeté l'incertitude sur ce point si important d'anatomie. Nous pensons qu'elles sont de deux ordres.

Au point de vue anatomique d'abord, la complexité de structure du chiasma et l'intrication des fibres dans cette partie de l'appareil nerveux visuel sont telles qu'il est impossible de poursuivre avec certitude le trajet des faisceaux, soit par la dissection et la dilacération, soit par des coupes microscopiques, procédés employés par Mandelstamm [7], Biesiadecki [8], Paulowski [9], Schule [10].

Au point de vue physiologique ensuite, il existe des

[1] Newton. *Optice* 1740.

[2] A. Vater et Ch. Heinicke. *Dissertatio qua duo visus rarissima vitia alteram dimidiati, alterum duplicati anatomice et physiologice exponuntur.* Wittemberg. 1723.

[3] J. Muller. *Zur Vergleichender Physiologie des Gesichtsinns des Menschen und der Thiere,* p. 83, 114, 141, 1826.

[4] Longet. Anat. et phys. du système nerveux. t. II, 1842.

[5] Hannower. Ueber den Bau des Chiasma in das Auge, p. 8, 1852.

[6] A. von Graefe, Hemiopische Gesichtfeldbeschränkungen, Arch. fur. Opth, t. II, p, 286.

[7] Mandelstamm. *Zehender's clin Monatsbl. für. Augenheilk.* t. xiii, p. 94.

[8] Biesiadecki. *Sitzungsberichte der Wiener Akad.* 1860, xlii, p. 86.

[9] Paulowski. *Thèse de Moscou,* 1869.

[10] Schule. *Ueber das Chiasma. Inaug. dissert. Rostock,* 1874.

différences notables dans la disposition réciproque des faisceaux visuels chez les animaux. Tandis que chez les poissons et les oiseaux l'entrecroisement est total, chez les mammifères pourvus d'une vision binoculaire, chaque rétine entre en relation avec les deux hémisphères. A ce point de vue encore, les différences sont grandes entre les différentes classes de mammifères, elles sont même sensibles d'une race à l'autre d'une même espèce.

C'est ainsi que les faisceaux croisé et direct varient chez le lapin, le chat et le chien, animaux qui ont surtout servi aux expériences des physiologistes.

Dans le premier de ces animaux, par exemple, le faisceau direct est si petit que sa dégénérescence est masquée par les fibres saines du faisceau croisé ; c'est ce qui avait induit en erreur Mandelstamm, un des défenseurs de l'entrecroisement total, ainsi que Von Gudden l'a bien établi depuis.

Ces faits expliquent suffisamment les divergences d'opinion des physiologistes.

La preuve de l'existence distincte de deux faisceaux croisé et direct n'a été vraiment donnée que par l'étude des dégénérescences expérimentales. Les observations anatomo-pathologiques entreprises plus tard chez l'homme sont venues leur donner pleine confirmation, ainsi que nous allons le voir.

Il était réservé aux ophthalmologistes et surtout à l'école moderne de démontrer, par des faits anatomo-pathologiques indiscutables, l'existence d'un troisième faisceau, *faisceau papillo-maculaire* renfermant les fibres

de la vision distincte destinées à la région de la macula.

On sait qu'il existe une variété de névrite rétro-bulbaire caractérisée au point de vue clinique par l'apparition d'un scotome central, c'est-à-dire l'abolition de la vision centrale et à l'ophthalmoscope par la décoloration de la moitié temporale de la papille.

En comparant les résultats fournis par l'examen périmétrique et ophthalmoscopique, Leber[1] avait déjà supposé dès 1869, l'existence d'un faisceau distinct pour les fibres maculaires.

« Nous devons admettre », dit cet auteur, que les fibres qui se terminent dans la macula et la région avoisinante sont groupées ensemble dans le nerf optique ; la décoloration de la moitié temporale de la papille prouve que c'est dans cette moitié du nerf optique qu'elles sont situées. »

La première preuve anatomique décisive de l'existence du faisceau masculaire fut apportée par Samelsohn au moyen d'une observation très nette d'amblyopie toxique, suivie d'examen microscopique.

Peu de temps après, en 1882, Nettelschip[3] confirmait par deux nouvelles observations les résultats de Samelsohn. Dans la même année Vossius[4] publiait un nouveau cas de scotome central avec examen anatomo-pathologique du nerf optique. Enfin en 1884 Bunge[5]

[1] Leber. *Graefes Archiv. für. Ophthal.* vol. xv, p. 67.

[2] Samelsohn. *Graefes Archiv. für Ophthalm.* vol. xxviii, 1, p. 1.

[3] Nettelschip. *Transact. of. the. ophtal. soc.* vol. i.

[4] Vossius. *Graefes Archiv. für Ophthalm.* vol. xxviii, 3, p. 201.

[5] Bunge. *Uber Gesichtsfeld und Faserverlauf im optischen Leitungs apparat. Halle*, 1884.

et Uhthoff[1] et tout recemment (1888,) Thomsen [2] ont prouvé l'existence d'un faisceau maculaire distinct.

SITUATION DES FAISCEAUX DANS LES CONDUCTEURS VISUELS EXTRA-CÉRÉBRAUX

Examinons maintenant la situation respective de chacun des faisceaux *direct*, *croisé* et *maculaire* dans le nerf optique, le chiasma et la bandelette, d'après les données fournies par les faits anatomo-cliniques chez l'homme, et les dégénérescences expérimentales chez les animaux.

SITUATION DES FAISCEAUX DANS LE NERF OPTIQUE

Faisceau direct. Les données expérimentales chez les animaux résultent surtout des recherches de Von Gudden et de Ganser.

Von Gudden[3], détruisant la bandelette optique d'un côté, observa une dégénérescence descendante sous forme d'un faisceau latéral isolé chez le lapin, et d'un faisceau interne isolé chez le chien.

Ganser[4] pratiquant l'énucléation d'un œil et la destruction de la bandelette du même côté chez le chat conclut également à l'existence d'un faisceau direct chez cet animal.

[1] Uhthoff. *Graefes Archiv. für Ophthalm.* vol. xxxii, 3, p. 95.
[2] Thomsen. *Archiv. für Psych.* vol, xix, p. 185.
[3] Von Gudden. *Graefes Archiv. für Ophthalm.* t. xxv, 1, p. 32.
[4] Ganser. *Archiv. für Psychiatrie* vol. xiii, p. 352.

Les documents anatomo-pathologiques sont, à l'heure actuelle, très nombreux.

En 1885, Von Monakow [1] dans une dégénérescence descendante par lésion du lobe occipital, Von Gudden [2], dans une dégénérescence descendante consécutive à une lésion des noyaux gris centraux, Jatzow [3] dans un cas d'hémianopsie temporale droite causée par un sarcome ayant détruit l'œil et le nerf optique droits et envahi le chiasma et la bandelette du côté opposé en ne respectant que le faisceau direct du nerf optique gauche, en 1886 Uhthoff [4] dans un cas de tabès avec scotome dans le secteur supérieur et interne du champ visuel, en 1888, Siemerling [5] dans un cas de tumeur d'une bandelette optique, Schmidt-Rimpler [6] dans une dégénérescence descendante par lésion du lobe occipital, en 1890 Delbruck [7] dans une trouvaille d'autopsie, enfin tout dernièrement Henschen [8] ont formulé une série de preuves qui ne laissent aucun doute sur l'existence d'un faisceau direct distinct. Sans entrer dans les détails, nous pouvons dire avec ces auteurs que le faisceau direct occupe dans le nerf optique la partie externe de ce nerf.

[1] Von Monakow. *Archiv. für Psych.* vol. xvi, i, p. 179.

[2] Von Gudden. *Graefes Archiv.* vol. xxv, 1, p. 45.

[3] Jatzow. *Graefes Arch.* vol. xxx, 1, p. 208.

[4] Uhthoff. *Graefes Archiv.* xxxii, 3, p. 131.

[5] Siemerling. *Archiv. für Psych.* vol. xix. p. 404.

[6] Schmidt-Rimpler. *Archiv. für Augenheilk von Knapp und Schweig, ger* vol. xix, p. 296.

[7] Delbruck. *Archiv. für Psych.* xxi, p. 746.

[8] Henschen. *Klinische und anatomische Beitrage zur Pathologie des Gehirns* obs. ii, ix, x, xi, et xii.

Les observations de Jatzow, Schmidt-Rimpler, Delbrück, permettent d'ajouter qu'en approchant du globe oculaire, ce faisceau se divise en deux fascicules distincts, l'un supérieur, l'autre inférieur, égaux en volume et placés à la périphérie du nerf. Ils laissent entre eux un large espace horizontal qui contient à sa partie externe le faisceau maculaire, à sa partie interne le faisceau croisé. La réunion de ces deux fascicules en un seul faisceau à mesure que l'on se rapproche du chiasma paraît résulter de la migration du faisceau maculaire à la partie centrale du nerf. Il est d'ailleurs probable qu'il existe d'assez grandes variétés individuelles soit dans l'accolement des fascicules soit dans leur situation respective.

Faisceau croisé. — Les cas de Jatzow, Siemerling, Delbrück et les observations X et XI de Henschen, que nous venons de citer plus haut, montrent que ce faisceau occupe la partie interne et supérieure du nerf optique. Seul le cas de Schmidt-Rimpler fait exception.

Faisceau maculaire. — Nous avons vu, en faisant l'historique de la découverte de ce faisceau, quels sont les auteurs qui l'ont successivement décrit; nous ne pouvons donner en détail l'analyse des résultats microscopiques observés par chacun d'eux. Disons simplement que l'étude la plus approfondie a été faite par Uhthoff dans six cas de névrite alcoolique et que les résultats des différents observateurs conduisent à la conception suivante :

Immédiatement derrière le globe oculaire le faisceau maculaire occupe la partie externe et inférieure du nerf

optique et se présente sous l'aspect d'un secteur ou d'un coin à base périphérique et à sommet central. (Pl. XVI, *fig.* 1.) Dans la portion vasculaire du nerf, sa forme est celle d'un croissant, dont la concavité interne regarde le centre du tronc nerveux. (Pl. XVI, *fig.* 2.) Au delà de l'entrée de l'artère centrale de la rétine, il émigre progressivement vers le centre du nerf optique ; il a d'abord une figure ovale à grand axe vertical, subit ensuite un aplatissement de haut en bas, (Pl. XVI, *fig.* 3), tout en conservant sa forme elliptique jusqu'au chiasma.

SITUATION DES DIFFÉRENTS FAISCEAUX DANS LE CHIASMA.

Faisceau direct. — L'anatomiste Hannower admettait déjà l'existence d'un faisceau direct distinct au niveau du bord externe du chiasma, et Stilling le décrivait comme entourant à la périphérie le faisceau croisé.

Par sa méthode des dégénérescences expérimentales, Von Gudden trouva chez le chien et le singe, un faisceau direct séparé, cheminant à la partie externe du chiasma. Darkschewitsch et Ganser se rangent à cette opinion.

Dans de nouvelles recherches sur le développement des nerfs optiques, Bernheimer [1] constata chez un embryon de 32 à 33 semaines, la présence à la partie

[1] Bernheimer. *Ueber die Entwicklung und dem Verlauf der Markfasern im Chiasma nervorum opticorum des Menschen. Archiv. für Augenheilk.* vol. xx, 1.

supérieure et externe du chiasma, d'un faisceau direct, mais pour cet observateur les fibres de ce faisceau sont mélangées à celle du faisceau croisé.

Pour Marchand [1] le faisceau direct chemine à la partie supérieure et externe du chiasma. Burdach [2], Von Monakow, Jatzow, Uhthoff, arrivent aux mêmes conclusions. Siemerling et Henschen ajoutent de plus que si ce faisceau occupe toujours la partie externe et périphérique du chiasma, il remonte de la partie inférieure à la partie supérieure de ce dernier, à mesure qu'on le considère d'avant en arrière. Kellermann [3] n'admet pas que les fibres directes forment un faisceau distinct ; pour lui elles s'enchevêtrent avec celles du faisceau croisé.

Delbruck, tout en admettant que le faisceau direct conserve sa place à la partie externe du chiasma pour se rendre à la bandelette du même côté, ajoute égalemet que ses fibres se mélangent avec celles du faisceau croisé.

On voit donc que s'il existe encore quelques divergences de vue sur la marche isolée ou non du faisceau direct, il y a une concordance remarquable des résultats anatomo-pathologiques en ce qui concerne la situation externe de ce faisceau dans le chiasma.

Faisceau croisé. — Les différents auteurs que nous venons de mentionner ont recherché en même temps la situation du faisceau croisé dans le chiasma. Von Mo-

[1] Marchand. *Graefes Archiv.* vol. xxvii, 2, p. 92.
[2] Bürdach. *Graefes Archiv.* vol. xxix, 3, p. 141.
[3] Kellermann *Zehendérs Monatsbl.* 1879.

nakow, Burdach, Henschen, s'accordent pour le placer en dedans du faisceau direct, mais tandis que Von Monakow et Burdach le décrivent à la partie inférieure du chiasma, Henschen le localise à sa partie supérieure.

Ces divergences d'opinion sur la hauteur de ce faisceau tiennent probablement, c'est du moins ce qui résulte de la lecture des observations, à ce que les auteurs n'ont pas considéré les mêmes portions du chiasma.

Faisceau maculaire. — Vossius, Bunge, Uhthoff, Thomsen ont été assez heureux pour poursuivre la dégénérescence de ce faisceau dans le chiasma. A part quelques points de détail, leurs descriptions sont absolument concordantes. En quittant la partie centrale du nerf optique, le faisceau maculaire pénètre obliquement de haut en bas et de dehors en dedans dans le chiasma; il est entouré à droite et à gauche par le faisceau direct, il repose en bas sur les fibres du faisceau croisé, occupant en somme la partie centrale de chaque moitié symétrique du chiasma. D'abord séparé de son congénère dans la partie antérieure du chiasma, il communique avec lui par petits fascicules dans la partie postérieure de ce dernier.

SITUATION DES FAISCEAUX DANS LA BANDELETTE OPTIQUE.

A mesure qu'on remonte vers le cerveau, les différents faisceaux visuels deviennent plus difficiles à suivre. Les

dégénérescences secondaires qui servent de guide dans ces recherches sont moins marquées dans la bandelette que dans les parties antérieures de l'appareil optique ; les descendantes, parce qu'elles sont arrêtées en partie par les centres ganglionnaires; les ascendantes, parce qu'elles sont trop éloignées de leur point de départ périphérique. Il semble en outre que l'individualité des faisceaux, si bien établie dans le nerf optique, se perde de plus en plus au voisinage des noyaux gris centraux, aussi les opinions des auteurs ne présentent-elles pas une grande concordance.

Faisceau croisé. — Gudden trouve dans un cas de dégénérescence ascendante que le faisceau croisé est situé à la partie externe et supérieure de la bandelette optique.

Pour Marchand [1], il est au contraire situé en haut et en dedans. D'après Bürdach [2] il occupe sous forme d'un croissant la périphérie de la bandelette.

Faisceau croisé. — Pour Gudden le faisceau croisé occupe le bord inférieur de la bandelette, pour Marchand la partie inférieure et interne de cette dernière. Limité également à son bord inférieur, il est plus épais sur sa partie moyenne et se termine en pointe au niveau de son bord externe.

Kellermann ni Gowers n'admettent l'existence de faisceaux distincts dans la bandelette ; pour ces auteurs les faisceaux direct et croisé mélangent leurs fibres respectives.

[1] Marchand. *Graefes Archiv.* vol. xxviii, 2, p. 63.
[2] Bürdach. *Graefes Archiv.* vol. xxix, p. 3, p. 141.

Faisceau maculaire. — Tandis que Vossius décrit deux faisceaux maculaires séparés dans la bandelette, Bunge, Uhthoff et Thomsen ne constatent, d'après leurs recherches anatomo-pathologiques, qu'un faisceau unique occupant sa partie centrale. L'opinion de ces auteurs paraît reposer sur des preuves plus solides.

Dernièrement Henschen [1] a considérablement contribué à avancer la solution de cette question en apportant un grand nombre de documents anatomiques soigneusement étudiés. Ses recherches le conduisent à la conclusion suivante :

La situation des différents faisceaux n'est pas la même dans les différents points de la bandelette. A la partie postérieure de cette dernière le faisceau direct est situé au-dessus et en dedans du faisceau croisé ; ce dernier occupe la partie inféro-externe de la bandelette, le faisceau maculaire est situé à son centre.

Nous avons adopté le schéma de Henschen comme étant l'expression du plus grand nombre de faits anatomiques soumis à un examen méthodique. On en trouvera la représentation schématique dans la planche XVI. fig. 1, 2, 3, 4, 5.

[1] *Klinische und Anatomische Beiträge zur Pathologie des Gehirns* vol. II, 1892.

CHAPITRE II

Sommaire. — Les conducteurs visuels extra-cérébraux dans leurs rapports avec la rétine et les centres ganglionnaires de la vision. — Conceptions histologiques modernes. Ramon-y-Cajal. — Von Monakow.

Après avoir pris connaissance du trajet des fibres visuelles dans le nerf optique, le chiasma, la bandelette, et de leur répartition en faisceaux, après avoir montré la disposition réciproque de ces derniers, il n'est pas sans intérêt de déterminer les connexions qu'elles peuvent avoir d'une part avec la rétine, d'autre part avec les centres ganglionnaires de la vision. Comment les fibres visuelles naissent-elles dans la membrane nerveuse de l'œil et de quels éléments histologiques tirent-elles leur origine? Comment se terminent-elles dans les ganglions de la base et avec quels éléments entrent-elles en contact? Peut-on dès maintenant se faire une idée de la marche des impressions lumineuses dans les différentes couches de la rétine et de leur transmission aux centres visuels? N'y a-t-il entre la rétine et les centres qu'une seule voie centripète ou bien existe-t-il également une voie centrifuge? Sur quelles bases histolo-

giques reposent les conceptions modernes? Voilà tout autant de questions dont la solution résulte surtout des recherches de ces dernières années. La belle découverte de Golgi en histologie nerveuse n'a pas tardé à porter ses fruits et elle a conduit aux résultats les plus féconds dans le domaine visuel. C'est à Dogiel, Tartuferi, Martinotti et surtout à Ramon y Cajal que nous devons les principaux travaux sur l'histologie fine de la rétine et des centres ganglionnaires. A l'aide de la méthode de Golgi, ce dernier auteur a entrepris une série de recherches remarquables sur la rétine des reptiles, des oiseaux et des petits mammifères. Ces recherches l'ont conduit à une conception de l'appareil nerveux visuel infiniment plus satisfaisante que la conception classique en ce qu'elle concorde beaucoup mieux avec les données physiologiques et anatomo-pathologiques. Nous l'exposons d'après les dernières leçons de M. Ramon y Cajal [1].

La rétine peut être considérée comme un centre nerveux périphérique, sorte de ganglion étalé en membrane, d'où partent la plus grande partie des fibres du nerf optique.

Les parties nerveuses de la rétine se divisent en sept couches (sans compter les membranes limitantes et la zone pigmentaire) ; ce sont :

1° *Couche des bâtonnets et des cônes ;*

2° *Couche des grains externes ou corps des cellules visuelles.*

[1] Ramon y Cajal. *Nuevo Concepto de la histologia de los centros nerviosos.* Barcelone, 1893. p. 48-55.

3° *Couche plexiforme externe ou moléculaire externe ;*

4° *Couche des grains internes ;*

5° *Couche plexiforme ou moléculaire interne ;*

6° *Couche des cellules ganglionnaires ;*

7° *Couche des fibres du nerf optique ;*

Tous ces éléments sont soutenus par les fibres de Müller, ou cellules épithéliales rétiniennes. (*fig.* 1 t).

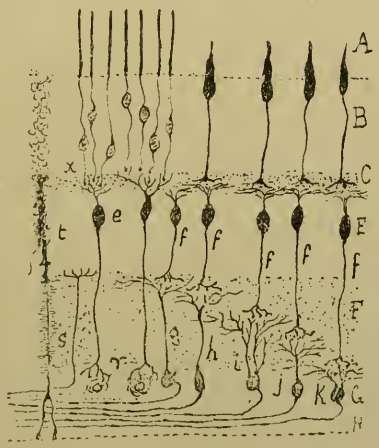

Fig. 1.

Coupe transversale de la rétine d'un mammifère. A, couche des cônes et bâtonnets ; B, corps des cellules visuelles (grains externes) ; C, couche plexiforme externe ; E, couche des cellules bipolaires (grains internes) ; F, couche plexiforme interne ; G, couche des cellules ganglionnaires ; H, couche des fibres du nerf optique ; a, bâtonnet ; b, cône, e, bipolaire du bâtonnet ; f, bipolaire du cône, r, arborisations inférieures des bipolaires du bâtonnet ; v, arborisations inférieures des bipolaires du cône, g, h, i, j, k, cellules ganglionnaires arborisées dans les différents étages de la zone plexiforme interne, x, contact entre les bâtonnets et leurs bipolaires ; z, contact entre les cônes et leurs bipolaires ; t ; cellule de Müller ou épithéliale ; s, fibre nerveuse centrifuge (D'après Ramon y Cajal).

1° *Couche des cônes et batonnets.* Les bâtonnets se présentent sous l'aspect de fibres fines (*fig.* 1, a), ils sont plus nombreux que les cônes.

Les cônes (*fig.* 1, c.) moins nombreux que les bâtonnets, mais plus épais et plus courts que ces derniers, ont une forme de bouteille.

Le développement de ces éléments montre que ce ne sont pas des cellules complètes, mais des produits de sécrétion des cellules sous-jacentes différenciés en fins détails de structure. Ils forment une sorte de revêtement épithélial notablement enrichi.

2° *Corps des cellules visuelles.* Ces éléments représentent le protoplasma vivant non transformé des cônes et bâtonnets. Ils se continuent avec eux à travers la limitante externe qui, à cet effet, offre de nombreux orifices.

Les corps cellulaires des cônes, situés en dedans de la limitante externe, possèdent un noyau épais et ovoïde. Leur protoplasma se continue en fibre droite, qui, arrivée à la zone plexiforme externe, s'évase en une dilatation conique (pied du cône) du contour basilaire duquel partent quelques fibrilles horizontales à terminaison libre.

Les corps cellulaires des bâtonnets, situés à différentes hauteurs de la deuxième couche, possèdent un noyau ovoïde plus grand que celui du cône. Leur protoplasma s'effile en deux fibres. L'une *ascendante*, fine et variqueuse, se continue avec un bâtonnet; l'autre descendante, également très fine, arrivée à la zone plexiforme externe, se termine par un bouton libre. D'après Ramon y Cajal, les expansions décrites par Tartuferi et Dogiel sont des illusions.

3° *Couche plexiforme externe.* Cette zone est le point d'entrecroisement de nombreuses expansions proto-

plasmiques, émanées des cellules de la couche sous-jacente (grains internes) ainsi que des nombreuses fibrilles basilaires provenant du pied des cônes. Elle doit être subdivisée en deux étages, correspondant chacun à un ordre de cellules.

L'étage supérieur (*fig.* 1, x) est le point de réunion des boutons terminaux des bâtonnets avec les bouquets ascendants des cellulaires bipolaires.

L'étage inférieur (*fig.* 1, z) est le point de contact des pieds des fibrilles basilaires des cônes, d'une part, et des expansions supérieures étalées des cellules bipolaires, d'autre part.

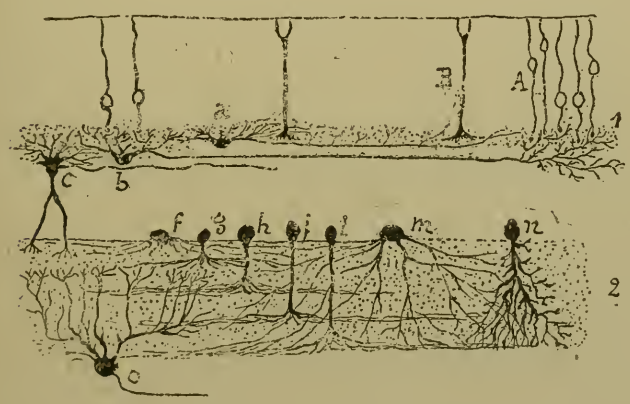

Fig. 2.

Coupe perpendiculaire d'une rétine de mammifère : A grains externes ou corps des bâtonnets ; B, corps du cône ; a, petite cellule horizontale ; b, grande cellule horizontale ; c, cellule horizontale interne avec expansions protoplasmiques descendantes ; e, arborisation en surface d'une de ces grandes cellules ; f, g, h, j, l, spongioblastes arborisés dans les différents étages de la zone plexiforme interne ; m, n, spongioblastes disséminés o, cellules ganglionnaires bistratifiées, 1, zone plexiforme externe 2, zone plexiforme interne. (D'après Ramon y Cajal.)

4° *Couche des grains internes*. C'est la plus compliquée des couches de la rétine.

Elle se divise en trois zones.

a. Les cellules horizontales.

b. Les cellules bipolaires.

c. Les Spongioblastes.

a. *Cellules horizontales*. (Krause, Schiefferdecker. Tartuferi, Dogiel, Ramon y Cajal). Elles forment deux variétés chez les mammifères. Les unes sont *petites* (*fig.* 2, a), étalées, situées immédiatement sous la couche plexiforme externe.

De leur périphèrie partent de nombreuses expansions divergentes et ramifiées qui constituent un plexus épais sous le pied des cônes. Leur cylindre axe (*fig.* 2, d) est fin, dirigé horizontalement. Il se résout à une distance variable en rameaux terminaux et abandonne dans son trajet de nombreuses ramifications collatérales.

Les autres *grandes* (*fig.* 2, b), situées en général sur un plan plus interne que les précédentes s'en distinguent par leur volume ; leurs expansions protoplasmiques sont courtes, digitiformes et ascendantes.

Leur expansion nerveuse est volumineuse, horizontale, à long trajet et se termine par une arborisation variqueuse, d'énorme extension. Cette arborisation est en rapport avec les boutons terminaux des bâtonnets.

Il faut mentionner à part une variété de grandes cellules horizontales (*fig.* 2, c) dont les expansions protoplasmiques se ramifient dans la couche plexiforme interne.

b. *Cellules bipolaires*. Elles sont fusiformes et possèdent deux expansions, l'une ascendante, l'autre descendante.

L'expansion descendante est toujours unique et s'épanouit à différentes hauteurs de la zone plexiforme interne par un bouquet étalé.

L'expansion ascendante est multiple, elle se termine par une ramification très riche qui se dispose horizontalement dans la couche inférieure de la zone plexiforme externe (*fig.* 18. e. f). Les bouquets formés par les expansions ascendantes se terminent d'après Ramon y Cajal par des rameaux variqueux libres et non par des réseaux comme le croyaient Tartuferi et Dogiel.

Les cellules *bipolaires* ne sont pas égales.

Il existe entre elles de notables différences de forme et de volume ; les variétés principales sont :

1° Les cellules bipolaires à bouquet ascendant fin, terminé librement entre les boutons des bâtonnets. Ce sont les *bipolaires des bâtonnets*.

2° Les cellules bipolaires à bouquet étalé, ramifié dans la seconde couche de la zone plexiforme externe. Elles sont en connexion avec le pied des cones. Ce sont les *bipolaires des cônes*.

3° Les cellules bipolaires à bouquet supérieur très fourni pouvant couvrir une superficie égale à celle des petites cellules horizontales. Elles sont en connexion à la fois avec les cônes et les bâtonnets.

Le bouquet inférieur de toutes *les bipolaires des bâtonnets* s'applique aux corps des cellules de la couche ganglionnaire. Les bouquets inférieurs *des bipolaires des cônes* et des bipolaires géantes se terminent dans une des cinq zones d'arborisation que contient la zone plexiforme interne (*fig.* 1, v, s).

C. *Spongioblastes*. (*fig.* 2, f, g. h). Ces corpuscules privés de cylindre axe, ainsi que l'a démontré Dogiel, sont situés dans la partie la plus profonde de la zone des grains internes ; leurs expansions sont toutes dirigées en bas et se ramifient dans la zone plexiforme interne où elles se terminent en réseaux horizontaux.

A chacune des cinq zones d'arborisation de la couche plexiforme interne correspond une rangée de spongioblastes qui se ramifient dans l'épaisseur de cette zone, ce sont les *spongioblastes stratifiés* (*fig.* 2, f, g, h).

Il existe en outre des *spongioblastes disséminés* qui se distribuent dans toute l'épaisseur de la couche plexiforme, sans distinction de zone.

Ces corpuscules ont deux sortes d'arborisation. Les unes fines, très étendues, horizontales ; les autres courtes, irrégulières, flexueuses, fréquemment ramifiées. Ces arborisations sont en contact avec les ramifications horizontales fournies par les expansions protoplasmiques des corpuscules ganglionnaires.

En résumé, chaque zone secondaire est formée d'un plan externe constitué par les ramifications des spongioblastes, d'un plan interne renfermant les arborisations des cellules ganglionnaires unistratifiées, enfin d'un plan médian composé des bouquets inférieurs des cellules bipolaires des cônes. Ces couches ne sont pas rigoureusement séparées, leurs ramifications s'entrecroisent les unes dans les autres, en formant une sorte de filtre très serré.

6° *Couche plexiforme interne*, (*fig.* 1 F et *fig.* 2, 2). C'est le point de rassemblement des trois espèces de cellules

précédemment décrites, les spongioblastes, les cellules bipolaires et les corpuscules ganglionnaires.

Elle est d'autant plus épaisse que les cellules bipolaires sont plus petites et plus nombreuses.

6° *Couche des cellules ganglionnaires* (*fig.* 1. G). Ces éléments possèdent un cylindre-axe qui se continue avec une fibre du nerf optique, un corps ovoïde, piriforme ou semilunaire enfin des expansions protoplasmiques qui, parties uniquement de sa face supérieure, s'arborisent en plexus horizontaux, à différentes hauteurs de la couche plexiforme interne.

On peut les diviser en trois classes.

Les cellules monostratifiées (*fig.*1, g,h, i, j, k), dont les ramifications s'épuisent dans une seule couche de la zone plexiforme interne.

Les cellules polistratifiées (*fig.* 2, o) dont les ramifications protoplasmiques forment deux ou plusieurs plexus concentriques, correspondant à un nombre égal de couches de la zone plexiforme interne.

Les cellules disséminées, dont les arborisations ascendantes se distribuent sans se disposer en couches distinctes dans toute l'épaisseur de la zone plexiforme interne.

7° *Couche des fibres du nerf optique*. Les cylindres-axes qui constituent cette zone sont, pour la plupart, la continuation des expansions inférieures ou fonctionnelles des cellules ganglionnaires de la 6e couche. Cependant, outre les fibres *centripètes*, il existe d'autres fibres qui, au lieu de prendre naissance dans la rétine, viennent au contraire s'y terminer par une arbori-

sation libre au niveau de la couche plexiforme interne. Ces fibres (*fig.* 1, s) représentent les conducteurs *centrifuges*. Chez les oiseaux; ces fibres prennent naissance dans le lobe optique, lequel correspond, ainsi que l'anatomie comparée le prouve,aux centres infra-corticaux de l'homme.

Marche des excitations lumineuses dans la rétine. L'exposé anatomique qui précède permet de se rendre compte du chemin parcouru par les impressions lumineuses depuis les cones et bâtonnets jusqu'aux centres ganglionnaires.

Considérons séparément la transmission des excitations par chacun des corpuscules visuels qui les reçoivent : les cônes et les bâtonnets.

L'impression reçue par les bâtonnets est transmise à la zône plexiforme externe où la recueillent les cellules bipolaires des bâtonnets pour la conduire aux corps mêmes des cellules ganglionnaires géantes. De ce point le mouvement est communiqué aux cylindre-axes de la couche des fibres optiques ; il progresse à travers les nerfs optiques, le chiasma, les bandelettes et aboutit soit aux corps genouillés et au pulvinar soit au tubercule quadrijumeau antérieur. Dans ces ganglions la terminaison des fibres nerveuses a lieu par de riches arborisations libres qui se mettent en contact avec les panaches protoplasmiques des cellules fusiformes de ces centres. (*fig.* 3, i).

L'impression reçue par les cônes est conduite à la couche profonde de la zone plexiforme externe où la recueillent les panaches étalés des cellules bipolaires des

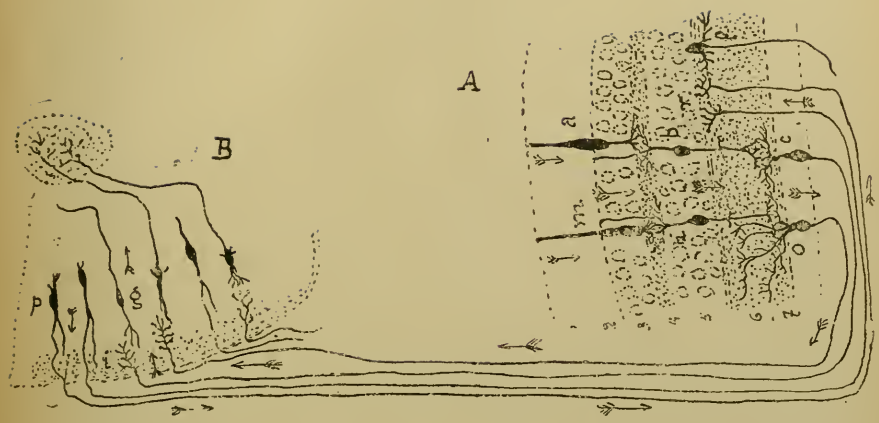

Fig. 3.

Schéma de la marche des excitations lumineuses à travers la rétine, le nerf optique et le lobe optique des oiseaux : A rétine, B lobe optique ; a, b, c représentent respectivement un cône, une cellule bipolaire et une cellule ganglionnaire de la rétine ; c'est dans cet ordre que se transmet l'excitation lumineuse ; m, n, o, courant parallèle émané du bâtonnet passant également par les bipolaires et les cellules ganglionnaires ; g, cellules du lobe optique recevant l'excitation lumineuse ; p, courant centrifuge emané des cellules fusiformes du lobe optique, et se terminent en *r* dans la rétine au niveau des spongioblastes ; f, un spongioblaste. (D'après Ramon y Cajal.

cônes ; de là le courant se dirige vers un des cinq plexus de la zone plexiforme interne où il est reçu par les panaches protoplasmiques des cellules ganglionnaires. Le chemin parcouru ensuite est le même que dans le cas précédent.

De la disposition des voies conductrices du segment antérieur de l'appareil nerveux visuel, résultent les conséquences suivantes :

1° Les impressions nées dans les cellules visuelles de la rétine sont toujours recueillies par les expansions protoplasmiques, transmises par les cylindre-axes et déposées par les arborisations des fibres nerveuses. Les corpuscules rétiniens possèdent à la fois un appareil *d'absorption des courants* représenté par leurs corps cellulaires et leurs expansions protoplasmiques et un appareil de *conduction et d'apport* représenté par leurs cylindres-axes et leurs arborisations terminales.

2° La commotion ne se transmet pas suivant une seule ligne longitudinale d'éléments, mais par des groupes cellulaires en contact, de sorte que plus l'impression est forte, plus grand est le nombre des éléments qui participent à la conduction. C'est ainsi que dans la rétine l'impression reçue par un cône est recueillie par plusieurs bipolaires et secondairement par plusieurs cellules ganglionnaires. De même, dans les centres optiques, chaque fibre visuelle est en relation par ses arborisations libres étendues avec plusieurs corpuscules ganglionnaires.

Au niveau de la macula, la conduction est plus individuelle, plus précise ; chaque pied de cône n'entre en relation qu'avec un panache de bipolaire et chaque bipolaire à son tour paraît n'avoir de connexions qu'avec une arborisation protoplasmique limitée d'une cellule ganglionnaire. Cette disposition anatomique est en rapport avec l'extrême acuité dévolue à cette portion de la rétine.

3. Les cellules horizontales paraissent jouer un rôle d'association entre des régions plus ou moins éloignées

de la rétine, en réunissant les cônes aux bâtonnets.

4. Les spongioblastes, éléments privés de prolongements cylindraxiles, sont en relation par leurs expansions protoplasmiques avec les cellules ganglionnaires. Comme ce sont les seuls éléments rétiniens qui reçoivent des arborisations terminales des fibres centrifuges, on peut conclure qu'ils servent à transmettre aux cellules ganglionnaires une action émanée des centres.

Nous avons vu précédemment comment la physiologie expérimentale était parvenue à opérer une distinction entre les différents faisceaux des voies optiques. L'étude des dégénérescences devait permettre de déterminer également les connexions des fibres visuelles avec les ganglions de la base, soit chez les mammifères, soit chez l'homme.

A vrai dire, ces connexions avaient déjà été signalées depuis fort longtemps, mais ce n'est que dans ces dernières années qu'elles ont fait l'objet d'études approfondies.

En 1810, Gall [1] signale l'atrophie des tubercules quadrijumeaux antérieurs dans différents cas d'atrophie du nerf optique.

En 1836, Vrolik [2] rapporte l'autopsie d'un enfant aveugle chez lequel on trouva une atrophie des nerfs optiques, des couches optiques et des tubercules quadrijumeaux.

Magendie [3] trouve à l'autopsie d'un aveugle une atro-

[1] Gall. *Anat. et phys. du système nerveux* t. I, p. 81, 1810.
[2] Vrolick. *Mémoires d'anat. et de phys. Amsterdam*, 1836.
[3] Magendie. *Fonctions du système nerveux*, t. II, p. 141, 1836.

phie des nerfs optiques, du chiasma et des bandelettes qu'ils poursuit jusqu'aux tubercules quadrijumeaux.

Cruveilhier[1] signale l'atrophie du corps genouillé externe.

Lélut[2] cite quatre cas de cécité complète où il y avait atrophie et ramollissement des nerfs optiques et des corps genouillés externes.

En 1754, Panizza (cité par Tamburini[3]) aurait également observé cette dégénérescence ascendante chez l'homme à la suite de cécité ancienne. De plus, en pratiquant l'énucléation du globe oculaire chez différents animaux, il aurait constaté une atrophie ascendante dans les tubercules quadrijumeaux, la couche optique et le corps genouillé externe.

En 1871, Paul Bert[4] ayant arraché les yeux à des rats nouveaux-nés dans le but d'obtenir des modifications héréditaires, constate que les tubercules et les lobes optiques paraissent moins volumineux que d'habitude.

Mais c'est surtout aux patientes recherches expérimentales de von Gudden et von Monakow que l'on doit la connaissance exacte des liens qui unissent les bandelettes optiques aux centres ganglionnaires. Nous ne pouvons entrer dans le détail de ces expériences. Nous nous contenterons de donner les résultats les plus récents de von Monakow[5].

[1] Gruveilhier. *Anat. descript.* t. iv, p. 888, 1836.
[2] Lélut. *Journ. hebd.* t. xiii, p. 163.
[3] Tamburini. *Revista sperimentale di Freniatria*, 1880, p. 159.
[4] Paul Bert. *Comptes rendus de la Société de Biologie* 1871, p. 171.
[5] Von Monakow. *Experimentelle und pathologisch-anatomische*

L'ablation du globe oculaire chez le lapin nouveau-né a pour conséquence l'atrophie du nerf optique et de la bandelette opposée. Cette atrophie se poursuit dans les noyaux gris de la base, où elle se localise dans le corps genouillé externe, le pulvinar et le tubercule quadrijumeau antérieur. L'étude microscopique montre qu'elle n'intéresse pas également les différents éléments histologiques de ces noyaux mais se limite à certains d'entre eux.

1° Dans le corps genouillé externe, la capsule blanche est atrophiée ; *il y a disparition des fibres nerveuses et de la substance gélatineuse tandis que les cellules ganglionnaires sont conservées.*

2° Le pulvinar présente des altérations histologiques analogues.

3° Dans le tubercule quadrijumeau antérieur, les fibres zonales ont disparu, les *petites cellules de la substance grise superficielle sont complètement atrophiées*, enfin il y a disparition complète de la substance blanche superficielle.

Répétées chez les chats et les chiens nouveaux-nés, des expériences analogues confirmèrent les résultats obtenus chez le lapin. (Nous ne pouvons entrer ici dans les détails des particularités de structure propres à chaque espèce animale.)

Ainsi deux ordres de lésions sont la conséquence de la dégénérescence ascendante du nerf optique.

Untersuchungen über die optischen Centren und Bahnen. Arch. für. Psych. vol. xx, p. 780.

Les unes portent sur la substance gélatineuse des centres ganglionnaires. (C'est dans cette substance que se trouvent les arborisations terminales des fibres optiques.)

Les autres se localisent sur les cellules de la substance grise superficielle du tubercule quadrijumeau antérieur.

Von Monakow en conclut qu'il y a lieu de distinguer dans l'appareil nerveux visuel deux systèmes de fibres, (von. Gudden avait déjà divisé les fibres optiques, en fibres à petit calibre et fibres à gros calibre) dont l'origine et la terminaison sont absolument différentes.

Les fibres à gros calibre naissent des cellules multipolaires de la rétine et se terminent par un réseau nerveux dans la substance gélatineuse du corps genouillé externe et du pulvinar.

Les fibres à petit calibre tirent leur origine des cellules de la substance grise superficielle du tubercule quadrijumeau antérieur et se terminent dans la couche des grains de la rétine. (bipolaires de Ramon y Cajal).

Les recherches ultérieures de Monakow chez l'homme ont donné des résultats analogues et concordent parfaitement avec les conceptions de Ramon y Cajal.

DEUXIÈME PARTIE

LE SEGMENT POSTÉRIEUR OU INTRA-CÉRÉBRAL DE L'APPAREIL NERVEUX VISUEL.

CHAPITRE I

Histoire des conducteurs optiques intra-cérébraux.

SOMMAIRE : I. Conceptions des anatomistes : Gratiolet, Meynert, Wernicke.
II. Conceptions des physiologistes : Munk, Ferrier, Schäfer.
III. Conceptions des cliniciens. — Schemas.
IV. Ce qu'enseignent les dégénérescences secondaires. L'œuvre de von Monakow.

Le segment postérieur de l'appareil nerveux de la vision a été l'objet de nombreuses et patientes recherches aussi bien chez l'homme que dans la série animale. L'anatomie humaine et comparée, la physiologie, la clinique ont tour à tour ou simultanément prêté leur concours à l'étude des relations complexes qui unissent le cerveau aux nerfs optiques et les efforts tentés pour poursuivre les fibres visuelles dans l'encéphale ont été considérables.

Dans ces dernières années, les progrès réalisés en

ophtalmologie et en anatomie cérébrale et l'étude microscopique des dégénérescences secondaires, ont fait faire un grand pas à la détermination des centres de la vision.

Avant d'exposer nos recherches personnelles, nous pensons qu'il n'est pas sans intérêt de passer en revue les opinions qui ont eu cours sur ce sujet si controversé.

Toutes ne peuvent, il va sans dire, trouver place ici, car un historique complet nous entraînerait hors du cadre de ce travail. Notre énumération se bornera donc aux travaux fondamentaux, nécessaires à l'intelligence du sujet.

Anatomistes. — Déjà en 1854, Gratiolet [1] décrivait chez le singe (*Macacus radiatus*, *cebes capucinus*), des fibres intra-cérébrales qu'il considérait comme la continuation directe de la bandelette optique.

Depuis lors on désigne sous le nom de « radiations de Gratiolet », les conducteurs nerveux visuels intra-cérébraux. Il importe cependant d'être prévenu que ce terme a pris, avec le temps, un sens bien différent de celui que lui attribuait l'anatomiste français. Voici, en effet, la description de Gratiolet [2], telle qu'il la donne à la suite de nouvelles recherches chez l'homme.

« La bandelette optique chemine d'avant en arrière et de dedans en dehors, dans la gouttière de l'anneau pédonculaire, et se divise presque immédiatement en deux branches. »

[1] Gratiolet. *Comptes-rendus de l'Académie des sciences*, 1853.

[2] Leuret et Gratiolet. *Anatomie comparée du système nerveux* t. II, p. 180-182.

« La première, l'interne, est aplatie en forme de ruban ; elle se dirige en arrière vers le corps genouillé interne, s'applique intimement, mais sans y adhérer, à son côté inférieur, et de là se prolonge jusqu'au sommet de la pointe occipitale de l'hémisphère.

» La seconde, l'externe, est plus épaisse et plus arrondie ; arrivée au niveau du corps genouillé interne, elle croise la précédente, passe en dessous d'elle, puis en dedans, s'engage sous l'écorce blanche de la couche optique et s'enroule d'arrière en avant autour de ce noyau gris. Cette branche contient une assez grande proportion de matière grise dont les amas forment ce que nous avons appelé le corps genouillé externe et les corps genouillés antérieurs.

« Du côté interne de cette partie enroulée, au-devant du corps genouillé interne, naît une division remarquable. C'est un petit faisceau blanc qui se porte immédiatement sous l'angle inférieur des tubercules quadrijumaux antérieurs. Cette division, beaucoup plus grande dans les mammifères quadrupèdes que dans l'homme et dans les singes, est, de toutes les racines du nerf optique, la plus apparente et la mieux connue. Les productions du côté externe sont encore plus remarquables ; ce sont des fibres rayonnantes très rapprochées les unes des autres qui se terminent dans le bord supérieur de l'hémisphère, et continuent d'arrière en avant le plan commencé par les expansions cérébrales de la racine interne. Ainsi, d'une manière générale, l'éventail résulte typiquement d'une expansion continue de bandelettes optiques, mais l'ensemble des faisceaux de la bandelette, avant

de s'établir, subit une torsion d'où résulte une inversion des fibres de l'éventail. C'est ainsi que les externes, qui se dirigeaient d'abord en arrière, se portent en avant, tandis que les internes, qu'un mouvement de développement direct eût conduites vers les parties antérieures de l'hémisphère, se distribuent en arrière. Ce changement de direction des fibres dans l'expansion cérébrale du nerf optique me paraît un fait très important, et digne d'être signalé d'une manière toute spéciale.

» On peut suivre aisément le rayon de cette grande expansion cérébrale du nerf optique dans toutes les parties du bord supérieur de l'hémisphère qui sont en arrière du genou postérieur du corps calleux. Mais, à partir de ce point, il devient très difficile d'en démontrer l'existence. Ils s'engagent, en effet, dans la masse du corps strié supérieur, et, pour arriver à leur destination dernière, traversent toute l'épaisseur des racines convergentes du corps calleux ; dès lors on ne peut les désigner que fibre à fibre, à force de soins et d'attention ; mais ici la patience a son prix, et, en ne s'y épargnant pas, on parvient à démontrer à peu de chose près l'*existence de ces fibres dans toute l'étendue du bord supérieur de l'hémisphère, de son extrémité occipitale à son extrémité frontale ; ainsi les expansions radiculaires du nerf optique correspondent avec toute l'étendue de la bande de plis qui longe ce bord supérieur, plis dont le développement excessif caractérise essentiellement le cerveau humain.* »

Meynert [1] comprend dans le système optique la

[1] Meynert. *Stricker's Handbuch*, vol. II, p. 721.

couche optique, les deux corps genouillés interne et externe, les deux tubercules quadrijumeaux antérieur et postérieur et fait terminer les fibres de projection émanées de ces ganglions dans le territoire cortical occipito-temporal. Huguenin donne la même description.

Plus tard Wernicke[1] s'appuyant sur les recherches de Von Gudden, circonscrit les radiations optiques dans le domaine du lobe occipital et décrit la *substance sagittale* de ce lobe.

Cet auteur comprend sous ce nom un ensemble de faisceaux de fibres de projection qui, partant du corps genouillé externe, du pulvinar et du tubercule quadrijumeau antérieur, se termine dans la pointe du lobe occipital. Cette conception, comme nous le verrons plus loin, se rapproche singulièrement de celle qui résulte de l'étude systématique des dégénérescences secondaires.

Physiologistes. — De leur côté les *physiologistes* s'efforçaient par des expériences variées chez les carnassiers supérieurs et chez le singe de découvrir le siège cortical de la vision.

L'histoire de ces expériences constitue un des chapitres les plus intéressants de la physiologie cérébrale.

Deux noms ressortent parmi les auteurs qui ont demandé à l'expérience la solution de la vision cérébrale. Ce sont ceux de Munk et de Ferrier, dont les doctrines opposées ont eu chacune leurs partisans.

[1] Wernicke. *Lehrbuch der Gehirnkrankheiten.* Cassel, 1882.

Munck[1] expérimenta successivement chez le chien et le singe.

1° *Chez le chien*, la sphère visuelle est représentée par l'écorce du lobe occipital, l'ablation de ce centre détermine la cécité de la moitié correspondante des deux rétines ; en un mot il y a *hémianopsie*.

En variant ses observations, Munk reconnaît que l'étendue des parties homonymes de la rétine, en rapport avec le centre visuel, n'est pas la même chez des chiens de race différente.

Plus l'étendue du champ de la vision binoculaire est considérable, plus le faisceau direct augmente. Il ne dépasse pas toutefois le quart du faisceau croisé, et n'atteint jamais le volume qu'on observe chez l'homme dont la vision binoculaire est beaucoup plus parfaite.

2° *Chez le singe*, la sphère visuelle se délimite beaucoup mieux que chez le chien. Elle est représentée par toute cette portion de l'hémisphère située en arrière de la scissure perpendiculaire. Chez cet animal, ce sillon se présente sous forme d'une entaille profonde marquant une limite antérieure très nette aux trois circonvolutions occipitales.

Pour Munk, l'extirpation de cette région, si elle est unilatérale, a pour conséquence l'hémianopsie. Lorsque l'ablation est bilatérale, l'hémianopsie est double, et il en résulte une cécité complète (cécité corticale). Enfin, si, au lieu de pratiquer l'extirpation totale d'un côté,

[1] H. Munk. *Zur Physiologie der Grosshimrinde. In Verhandlungen der Physiologischen Gesellschaft zu Berlin.* (23 mars 1877, 27 avril 1877).

on laisse une portion des lobes occipitaux, on observe un reste de vision dans le champ visuel opposé à la portion cérébrale intacte.

Munk est allé plus loin encore dans la localisation des impressions visuelles et a émis sa célèbre théorie de *la projection de la rétine sur la sphère visuelle*. Pour lui, chaque élément rétinien est en relation avec un territoire cortical restreint dans les deux hémisphères, et chacun des faisceaux croisé ou direct innerve un domaine cortical spécial. Le faisceau croisé s'épanouirait à la face interne, le faisceau direct à la face externe du lobe occipital. En effet, en pratiquant l'ablation de l'une ou de l'autre de ces régions, Munk observe non pas l'hémianopsie homonyme, mais la perte de la vision dans la moitié nasale de la rétine de l'œil opposé ou de la moitié temporale de la rétine de l'œil du même côté.

Pour Ferrier, au contraire, ce n'est plus le lobe occipital qui est le siège du centre visuel, mais le pli courbe. C'est du moins ce que cet auteur a soutenu pendant fort longtemps ; cependant, dans ces dernières années, le physiologiste anglais a apporté certaines modifications à sa manière de voir. Voici les conclusions de ses dernières expériences [1].

1° La destruction du lobe occipital seul n'a aucune influence sur la vue ;

2° La destruction du pli courbe produit l'amblyopie de l'œil opposé. (Un trouble visuel du même côté n'est pas perceptible).

[1] David Ferrier. *The fonction of the brain*, 2e *édition*, 1886.

3° La destruction des deux plis courbes produit une double amblyopie.

4° L'hémianopsie n'est produite que par la destruction simultanée du lobe occipital et du pli courbe.

A la suite de ses expériences Ferrier adopte la conception suivante :

1° Le pli courbe est le centre de la vision centrale de l'œil opposé et dans une certaine mesure du même œil.

2° Chaque lobe occipital répond à la partie homologue de chaque rétine.

Les expériences de Munk et de Ferrier furent répétées par d'autres physiologistes.

Pour Luciani et Sepilli [1] les troubles visuels obtenus par l'ablation du lobe occipital ne sont pas durables ; ils sont augmentés et poussés à l'amaurose par l'ablation simultanée ou successive des lobes temporal et pariétal. Dans ces conditions seulement, la cécité est permanente.

Goltz [2] allant plus loin encore, rejette totalement l'existence d'un centre cortical tel que le conçoit Munk, ainsi que la projection des différents segments de la rétine sur la zone visuelle cérébrale. Il soutient qu'en dehors de la *sphère de Munk*, certains territoires corticaux jouent un rôle dans la vision, qu'un chien privé de ses deux lobes occipitaux n'est point pour cela complètement aveugle, qu'enfin le lobe occipital est le siège d'autres localisations sensitives et sensorielles.

[1] Luciani et Seppili. *Fonctions localisation der Grosshirnrinde. Trad. Fraenkel.*

[2] Goltz. *Pflüger's Arch.* 1884-1888.

En 1888, Schaefer [1] reprend avec Sanger Brown une série d'expériences de contrôle sur le singe. Il obtient les résultats suivants :

1° La destruction par cautérisation des deux plis courbes ne produit ni trouble visuel ni trouble moteur des yeux ;

2° Le curettage de tout un pli courbe est suivi d'une hémianopsie de quelques jours. Ce trouble visuel ne doit pas être attribué à la destruction du pli courbe seul, mais à la lésion accidentelle du lobe occipital produite par l'opération ;

3° L'ablation de tout un lobe occipital produit une hémianopsie permanente ;

4° L'ablation des deux lobes occipitaux produit une cécité totale permanente.

Comme on le voit, ces expériences apportent une éclatante confirmation à la doctrine de Munk, à laquelle d'ailleurs Schaefer se range entièrement. Il est à noter que dans un cas l'opération ayant laissé intacte une partie de la face inférieure du lobe occipital, l'auteur put constater un reste de perception lumineuse dans la partie inférieure de la rétine de l'animal.

Cette observation des plus intéressantes vient encore à l'appui de la Théorie de Munck et montre que, chez le singe tout au moins, il existe des relations étroites entre des segments déterminés de la rétine et de la sphère visuelle corticale.

On voit par ce qui précède que la physiologie expé-

[1] Schaefer. *Experiments on special sense localisations in the cortex cerebri of the mon key.* Brain, xxxix et xl.

rimentale est loin d'aboutir à des résultats concordants et qu'il existe des contradictions nombreuses entre les expérimentateurs, les uns comme Goltz niant toute localisation visuelle, les autres plaçant le centre cortical de la vision dans des régions différentes de l'écorce.

D'où viennent ces contradictions ?

Munk [1] qui a soumis à l'analyse la plus pénétrante ce point de localisation cérébrale, fait remarquer tout d'abord que des opérations semblables en apparence produisent des lésions bien différentes suivant qu'elles portent sur un territoire plus ou moins étendu, ou qu'elles pénètrent plus ou moins profondément dans la substance blanche. Von Monakoff[1] insiste en outre sur ce fait que des lésions concomittantes peuvent masquer les troubles visuels par des symptômes surajoutés. Il fait remarquer que l'extirpation totale d'un centre défini a beaucoup plus d'effet qu'une lésion corticale qui, tout en étant plus étendue, respecterait la partie essentielle de ce centre. C'est ainsi que dans ces différentes opérations, la face interne du lobe occipital n'est que très difficilement atteinte par l'agent destructeur. Ce fait exerce sur la conservation de la vision, une influence qui ne saurait être négligée.

De plus, la complexité de la structure cérébrale et la diversité des faisceaux qui composent la substance blanche rendent toute opération localisée impossible, du moins dans le sens strict du mot. Il est bien certain que

[1] Munk. *Sitzungsberichte der Akademie der Wissenschaften.* Berlin, 1886.

toute destruction artificielle porte non seulement sur le système des fibres de projection, mais encore sur les fibres d'association qui mettent en relation la région lésée avec des territoires voisins ou éloignés. Enfin l'animal se prête difficilement à une analyse exacte des phénomènes sensoriels en général, et des phénomènes visuels en particulier.

Telles sont les principales causes des divergences d'opinions entre physiologistes.

Von Monakow ajoute qu'ainsi comprise et sans un contrôle microscopique la physiologie expérimentale ne peut conduire à des résultats absolument satisfaisants.

Méthode des dégénérescences secondaires. Un grand progrès fut réalisé lorsque les physiologistes, ne se contentant plus de comparer les troubles visuels souvent peu appréciables à des lésions mal topographiées, prirent comme guide les dégénérescences secondaires. Cette méthode n'acquit pas d'emblée la précision qu'elle possède aujourd'hui. L'on n'était pas fixé sur le mécanisme exact de ces dégénérescences dans le domaine central. Ce sont les travaux de Golgi, His, Kolliker, Gudden, Forel et Monakow qui ont éclairé définitivement ce point d'anatomie pathologique. Gudden et Forel avaient déjà montré par leur expériences que la loi de Waller ne tenait compte que d'une partie des faits. Ces auteurs prouvaient en effet, que l'interruption d'une fibre nerveuse n'a pas seulement pour conséquence la dégénérescence descendante ou Wallérienne du bout périphérique avec les caractères histologiques que l'on connaît mais encore une dégénérescence ascendante du bout central et l'atrophie des

cellules d'où ces fibres émanaient. Cette dernière est, il est vrai moins marquée, elle se produit plus lentement, son existence est cependant incontestable. La découverte de Golgi fournit une explication définitive de ces faits. D'après les conceptions modernes (Golgi, Ramon y Cajal, Van Gehüchten etc.) la cellule avec son prolongement cylindraxile forme une individualité histologique et la lésion de cette dernière en un point quelconque a des conséquences destructives sur l'élément tout entier. La portion attenante à l'arborisation terminale dégénère plus rapidement, celle qui est en relation avec le corps cellulaire, beaucoup plus lentement. Tout faisceau cérébral est soumis à cette loi et présente la dégénérescence dans les deux sens. La dégénérescence est aussi systématisée dans le domaine sensoriel que sensitif. C'est à Von Monakow que revient le mérite d'avoir bien mis ces faits en lumière.

Tartuferi [1] revendique pour Panizza l'honneur d'avoir appliqué le premier les dégénérescences expérimentales à l'étude du centre cortical de la vision. Ce physiologiste pratiquant l'énucléation de l'œil chez différents animaux, put constater, dès 1856, une atrophie ascendante des tubercules quadrijumeaux, des couches optiques et du corps genouillé externe ainsi que des faisceaux qui relient les circonvolutions postérieures du cerveau à ces ganglions.

Von Gudden [2] sans connaître les travaux de l'auteur

[1] Tartuferi. *loc. cit.*

[2] Von Gudden. *Graefes, Archiv.* vol. xxi, p. 102.

italien, découvre vingt ans plus tard la méthode des dégénérescences expérimentales à laquelle son nom mérite de rester attaché en raison du nombre et de la valeur de ses recherches.

En 1875, cet auteur extirpe chez un chien le lobe occipito-pariétal et trouve une atrophie descendante du corps genouillé externe, du tubercule quadrijumeau antérieur et de la bandelette, ainsi qu'une atrophie partielle du nerf optique de l'autre côté. Mais il explique ce phénomène non pas par une dégénérescence secondaire systématique, mais bien par des phénomènes de compression exercés sur les centres ganglionnaires par le foyer primitif produit artificiellement. Von Monakow [1] obtient le même résultat chez des lapins nouveaux-nés et conclut qu'entre le lobe occipital et le nerf optique il y a des relations qui se font par l'intermédiaire des centres ganglionnaires (centres primaires optiques). Ces constatations sont faites à l'œil nu sans examen microscopique.

En 1882 Ganser [2] obtient des résultats analogues chez des chats, mais ne donne pas d'explication du processus.

Des expériences en sens inverse, c'est-à-dire des énucléations chez les animaux nouveaux-nés, avaient donné lieu à des résultats contradictoires.

Tandis que Munk [3] et Vulpian [4] observaient chez le chien

[1] Von Monakow. *Arch. für Psychiatrie*, vol. XII, p. 541 et 575.

[2] Ganser. *Arch. für Psychiatrie*, vol. XIII, p. 341.

[3] H. Munk, loc. cit.

[4] Vulpian, *Cours de la Faculté de Médecine*, 1879. Cité in thèse d'agrég. de Robin, p. 240, 1880.

nouveau né un arrêt de développement de la sphère visuelle opposée. V. Gudden n'obtenait aucune altération de l'écorce du lobe occipital après la même opération et Fürstner[1], Ganser[2], Monakow n'étaient pas plus heureux en expérimentant sur des chiens, des chats et des lapins.

L'œuvre de von Monakow.— C'est alors que Monakow[3] entreprit une série d'expériences remarquables qui devaient constituer la base la plus solide de nos connaissances sur l'appareil nerveux visuel intra-cérébral. Cet auteur, jugeant que les méthodes employées jusqu'alors n'étaient pas assez précises, pensa que la seule façon de résoudre les points controversés était *l'étude microscopique des dégénerescences secondaires.*

Il entreprit une série d'expériences chez des lapins, et des chats nouveaux-nés. Chez les uns, il enleva différentes parties de l'hémisphère dans le domaine de l'écorce occipitale. Chez les autres, il énucléa un des yeux ; chez d'autres enfin, il sectionna la partie postérieure de la capsule interne ou des radiations optiques.

Nous avons déjà parlé des résultats fournis par l'énucléation et la dégénérescence ascendante consécutive.

I. L'extirpation du lobe occipital eut pour conséquence l'atrophie des radiations optiques de Gratiolet, ainsi que des trois noyaux gris, corps genouillé externe, pulvinar, tubercule quadrijumeau antérieur.

[1] Fürstner. *Arch. für Psychiatrie*, XII.

[2] Ganser. *Arch. für Psychiatrie*, VIII, p. 353.

[3] Von Monakow. *Expérimentale und pathologisch-anatomische Untersuchungen ueber die optischen Centren und Bahnen. Arch. für Psych.* XIY.

1° Dans le *corps genouillé externe*, l'atrophie porte sur les *cellules* des deux noyaux qui disparaissent en entier, tandis que l'enveloppe formée par les fibres du nerf optique n'est que peu diminuée.

2° Dans le *pulvinar*, l'atrophie porte sur les *cellules* et la substance fondamentale.

3° Dans le *tubercule quadrijumeau antérieur,* les deux premières couches, c'est-à-dire les fibres zonales et la substance grise superficielle ne sont pas altérées. Ainsi que Ganser[1] l'avait déjà démontré *l'atrophie porte sur la substance blanche moyenne.* Les couches profondes sont intactes.

De ces expériences Monakow conclut que les fibres provenant de l'écorce occipitale sont en relation directe avec les cellules du corps genouillé externe et du pulvinar et avec la substance blanche moyenne des tubercules quadrijumeaux antérieurs.

II. La section des radiations optiques en arrière de la capsule interne fut suivie d'une double dégénérescence ; à savoir une *dégénérescence descendante* portant sur le corps genouillé externe et le tubercule quadrijumeau antérieur et une *dégénérescence ascendante* portant sur les radiations optiques et aboutissant à l'écorce occipitale. Cette dernière était localisée dans les cellules des troisième et cinquième couches de l'écorce.

De ces recherches, Von Monakow conclut qu'il existe entre les centres ganglionnaires (centres primaires) de la vision et le centre cortical un double système de fibres constituant les radiations optiques.

[1] Ganser. *Arch. für Psych.* vol. XIII, p. 377.

Les unes, centripètes, sont l'émanation des cellules ganglionnaires du corps genouillé externe et du pulvinar ; elles se terminent dans l'écorce occipitale.

Les autres, centrifuges, nées des cellules solitaires de la substance grise corticale, aboutissent dans la couche superficielle du tubercule quadrijumeau antérieur.

Les cliniciens et les anatomo-pathologistes. — Les recherches des physiologistes sur le centre visuel cortical furent le point de départ de tentatives analogues dans le domaine clinique. Les conceptions des cliniciens d'abord appuyées sur des faits purement cliniques ou sur des faits anatomo-pathologiques trop rares se ressentent de l'influence de la physiologie expérimentale, et l'on voit les auteurs adopter tantôt la théorie du pli courbe, tantôt celle du lobe occipital suivant le crédit qu'ils accordent à la doctrine de Ferrier ou de Munk.

Les premiers documents cliniques pour la détermination d'un centre visuel chez l'homme furent apportés en 1879 par Luciani et Tamburini [1].

Dans la même année, Nothnagel [2], admet que l'hémianopsie homonyme est la conséquence de lésions portant : 1° sur la bandelette et le chiasma, 2° la couche optique, 3° le *lobe occipital*.

En 1880, Angelluci place le centre cortical de l'homme

[1] Luciani et Tamburini. *Studi clinici sui centri sensori corticali. Milano*, 1879.

[2] Nothnagel. *Topische Diagnostik des Gehirnkrankheiten.*

dans le lobe occipital, tout en admettant que le pli courbe en fait partie.

Dans cette même année, Bellouard[1], soutient l'existence de l'hémianopsie par lésion cérébrale, et pense qu'il faut en chercher la localisation dans l'extrémité postérieure de l'hémisphère. Les faits anatomo-pathologiques restreints ne lui permettent pas de préciser davantage.

En 1881, Mauthner[2], s'aidant des données cliniques, anatomiques et expérimentales arrive à cette conclusion : « Il existe dans chaque hémisphère un centre visuel spécial. L'écorce du lobe occipital en est le siège. »

A la même époque, Exner[3] place le champ cortical de l'œil dans le lobe occipital et sa partie la plus importante à la partie supérieure du cuneus.

En 1882, Haab publie plusieurs cas d'hémianopsie corticale qui viennent donner un nouvel appui à la localisation du centre cortical dans le lobe occipital.

En 1884, Allen Starr[5] recueille 32 cas cliniques dont l'étude l'amène à conclure que « la sphère visuelle est dans le lobe occipital et que chaque lobe est en relation avec les deux yeux. »

[1] Bellouard. *De l'Hémianopsie. Th. de Paris*, 1880.

[2] Manthner. *Gehirn und Auge*, 1881, p. 485.

[3] Exner. *Untersuchungen über die localisation*, 1881, p. 60.

[4] Haab. *Klin. Monatsblatter* v. *Zehender*, p. 143.

[5] Allen Starr. *Américan. Journ. of. medic. Sciences*, 1884, vol. LXXXVIII.

Dans cette même année, Wilbrand fait une analyse critique de 33 cas d'hémianopsie suivis d'autopsie et conclut que le centre visuel doit être placée dans la *pointe occipitale.*

En 1885, Seppilli publie 36 cas d'hémianopsie, de cécité psychique ou d'aphasie, dont 2 cas personnels. Il admet que le *lobe occipital représente chez l'homme le centre visuel cortical, mais que ce dernier s'étend jusqu'au pli courbe.*

La même année, Philipsen [1] réunit 37 cas d'hémianopsie par lésions des ganglions centraux et de la corticalité, qui l'amènent à localiser la sphère visuelle à la *partie interne, la pointe et la portion adjacente de la face convexe du lobe occipital.*

L'année suivante, Séguin [2] publie l'analyse de 45 cas d'hémianopsie dont 16 corticaux. Il fait la distinction entre les lésions du pli courbe et celles du lobe occipital, les unes agissant sur les radiations, les autres sur le centre cortical. Il constate qu'une lésion du *cuneus et du lobe lingual adjacent* d'un côté produit l'hémianopsie du côté opposé. — C'est donc dans cette région qu'est situé le centre visuel.

En 1887, Bouveret [3] publie une fort belle observation de cécité corticale par double lésion des faces internes du lobe occipital.

En 1888, Chauffard [4] consacre une étude à la cécité

[1] Philipsen. *Bibliothek. for Laege*, 1885, p. 490.

[2] Séguin. *Journ. of. nervous and mental diseases*, 1886, p. 30 *et Archives de Neurologie*, 1886.

[3] Bouveret. *Lyon médical*, 1887, p. 338.

[4] Chauffard. *Revue de médecine*, 1888, p. 131.

corticale avec documents personnels à l'appui et adopte les conclusions de Séguin.

En 1890, 1891, 1893, Dejerine publie une série de cas d'hémianopsie suivis d'autopsie qui constituent des documents de la plus haute valeur en faveur de la localisation du centre visuel dans le lobe occipital. Ce sont ces documents que nous avons soumis à une étude microscopique et dont nous nous proposons de mettre en lumière toute l'importance.

Quant aux conceptions purement théoriques, elles ne font pas défaut et dans ce domaine on peut dire que les cliniciens ont donné librement carrière à leur imagition. Échafaudées pour expliquer un symptôme, conçues sans tenir compte de la disposition anatomique des voies optiques, elles ne sauraient faire ici l'objet d'un examen attentif de notre part. Nous ne ferons donc que citer pour mémoire les noms de Wernicke, Jatzow, Pflüger, Gowers. Ce dernier a imaginé, pour concilier l'existence de l'hémianopsie et de l'amblyopie croisée par lésion cérébrale, l'existence d'un centre supérieur dans lequel les deux champs visuels seraient représentés, celui de l'œil opposé pour une plus large part que celui de l'œil du même côté : ce serait la lésion de ce centre qui produirait l'amblyopie croisée. Rien ne vient à l'appui de cette manière de voir, et les rares faits invoqués par Gowers, notamment le cas de Demange [1] ne suffisent pas à autoriser une telle hypothèse.

Le schéma qui a joui de la plus grande faveur et que

[1] Demange. *Revue de médecine*, 1883, p. 391.

l'on retrouve encore dans presque tous les livres classiques français est celui de Charcot. Il suffira à cet égard de rapporter l'appréciation de Séguin formulée en 1886, dans les Archives de Neurologie.

« Le schéma de Charcot, du trajet des fibres optiques de la rétine aux centres visuels, représente une seconde décussation des faisceaux directs à travers les tubercules quadrijumeaux (lobes optiques) dans leur trajet vers la capsule interne, de sorte que finalement chaque capsule interne contient toutes les fibres destinées à l'œil opposé. Ce schéma fut fait par Charcot pour expliquer et appuyer sa théorie de la production de l'amblyopie d'un œil par lésion du lobe occipital et de la capsule interne du côté opposé. Il pensait avoir observé cette amblyopie d'un œil et non l'hémianopsie accompagnant l'hémianesthésie produite par la lésion de la capsule interne.

« Je regrette de dire que la théorie de mon illustre maître n'a pas été confirmée par les résultats de l'observation clinique et de l'examen anatomo-pathologique. Je ne connais qu'un cas qui soit en faveur de Charcot, tandis que les seize cas que j'ai relatés parlent hautement contre elle. A la vérité, il n'y a pas lieu de croire que le professeur Charcot ait attaché une bien grande importance à son schéma et je comprends qu'il l'ait déjà abandonné, cédant comme il est toujours prêt à le faire devant les faits pathologiques en opposition avec ses idées. »

Parlant ensuite du schéma de Grasset il ajoute :

« Grasset a récemment donné du schéma de Charcot

une modification qui est extravagante. Il y aurait encore une troisième décussation (en comptant le chiasma pour la première) quelque part dans les fibres du corps calleux, de sorte qu'après que les fibres pour une rétine entière, selon le schéma de Charcot, ont accompli un certain trajet dans la capsule interne, les fibres du faisceau direct croisent encore la ligne médiane, de façon que le centre visuel reçoit des fibres des deux rétines. Cet effort, pour concilier l'opinion de Charcot concernant les effets de la lésion de la capsule interne à son extrémité postérieure avec les résultats bien établis des lésions des lobes occipitaux, mérite une sévère critique. »

Au moment où nous avions déjà recueilli la plupart de nos matériaux et établi le plan de notre travail, ont paru deux œuvres de première importance dues la première à M. le professeur Henschen d'Upsal et la deuxième à Von Monakow de Zurich.

L'ouvrage de M. Henschen est basé sur un nombre considérable de faits cliniques et anatomo-pathologiques recueillis chez l'homme et soumis à une étude microscopique. Cet auteur fait en même temps l'analyse critique de tous les documents connus dans la science. Il arrive aux conclusions suivantes :

Le centre visuel cortical est limité à la scissure calcarine ; la pointe occipitale, les lobules lingual et fusiforme n'en font pas partie. Les radiations optiques correspondant à cette région limitée sont représentées dans la substance blanche du lobe occipital

sous forme d'un faisceau de 4 à 5 millim. de hauteur qui se rend dans le corps genouillé externe, le pulvinar, le tubercule quadrijumeau antérieur. Ajoutons que dans un seul des cas d'hémianopsie corticale qu'il rapporte, l'auteur a été assez heureux pour observer une dégénérescence secondaire bien caractérisée, les lésions dans les autres cas étant trop récentes.

Nous avons déjà dit dans notre introduction toute l'admiration que nous inspirait la belle œuvre de von Monakow. Ses recherches commencées dès 1881 comprennent une partie expérimentale dont nous nous sommes efforcé de donner une idée et une partie anatomo-clinique basée sur six cas d'hémianopsie ou de cécité corticale observés chez l'homme et dont on trouvera plus loin l'analyse.

Nous tenons cependant à donner dès maintenant les conclusions auxquelles cet auteur est amené soit sur la localisation du centre visuel cortical, soit sur le trajet des conducteurs optiques intracérébraux et les rapports de ces derniers avec les centres ganglionnaires et le centre cortical.

De par ses premières observations portant sur un certain nombre de cas d'hémianopsie et de cécité corticale par lésions du cunéus et du lobe lingual, Von Monakow était arrivé à une conception analogue à celle de Séguin, Nothnagel, Wilbrand, à savoir que le centre visuel est représenté par le territoire de la scissure calcarine et des deux circonvolutions adjacentes, le cunéus et le lobe lingual. L'étude d'un cas de cécité verbale avec hémianopsie qu'il fit plus tard le conduisit

à modifier cette première conception et à étendre la sphère visuelle corticale à la face externe du lobe jusqu'au pli courbe. Nous nous proposons de soumettre à une analyse détaillée ce dernier cas de Monakow.

Quant aux radiations optiques, Monakow distingue trois faisceaux :

Le premier contient les fibres de projection de la partie postérieure et externe du corps genouillé externe, de la partie postérieure du pulvinar et des portions superficielles du tubercule quadrijumeau antérieur, il se termine dans le domaine de la scissure calcarine.

Le deuxième faisceau contient presque exclusivement des fibres de projection qui naissent de la partie antérieure et interne du pulvinar, de la partie postérieure de la zone reticulée et du noyau externe de la couche optique. Le territoire cortical qu'elles innervent est surtout représenté par le lobule pariétal supérieur et le pli courbe.

Le troisième faisceau comprend des fibres de projection provenant des portions un peu plus antérieures du noyau externe de la couche optique. Ses fibres se dirigent dans des territoires antérieurs des lobules pariétaux supérieur et inférieur.

D'après la marche des dégénérescences secondaires il résulte que chez l'homme, comme chez les animaux, les cellules ganglionnaires de la partie postérieure de la couche optique sont en relation avec la pointe occipitale, et qu'à mesure qu'on avance dans les portions antérieures de ce noyau gris, les groupes cellulaires

correspondent à des territoires corticaux plus antérieurs du lobe occipital.

A chaque groupe cellulaire des ganglions de la base correspond un territoire cortical limité dont l'existence est nécessaire à celle de ce groupe cellulaire.

Les caractères histologiques de la dégénérescence montrent que pour l'homme comme pour les animaux (voir partie expérimentale), la plupart des cellules ganglionnaires du corps genouillé externe, et l'immense majorité des cellules du pulvinar envoient leur cylindre axe vers l'écorce, que par conséquent l'origine réelle des radiations optiques n'est pas dans l'écorce, mais bien dans les noyaux de la base.

Cependant la sphère visuelle et en particulier les cellules solitaires de cette dernière émettent également des fibres centrifuges qui se rendent probablement au tubercule quadrijumeau antérieur.

Il existe par conséquent dans le segment postérieur de l'appareil nerveux optique un double courant centripète et centrifuge, analogue à celui dont nous avons parlé dans la première partie de cette étude dans le segment antérieur de cet appareil.

CHAPITRE II

—

Introduction anatomique à l'étude de l'appareil nerveux visuel intra-cérébral

Sommaire : I. Le lobe occipital — Configuration extérieure — Circonvolutions et scissures.

II. Configuration intérieure étudiée au moyen de coupes microscopiques vertico-transversales et horizontales — La substance blanche sagittale et ses trois couches, le tapetum, les radiations optiques, le faisceau longitudinal inférieur — La substance propre du lobe occipital et les différents faisceaux d'association.

III. L'écorce — Particularités qui la distinguent — Ruban de Vicq-d'Azyr — Cellules spéciales de Ramon y Cajal.

CONFIGURATION EXTÉRIEURE

Le lobe occipital forme toute la partie postérieure du cerveau qu'il termine à la façon d'un cône ou plutôt d'une pyramide à trois faces. Cette pyramide n'est, en somme, que la continuation et l'aboutissant des circon-

volutions pariétales, temporales et temporo-sphénoïdales qui convergent pour en former le sommet ou *pôle occipital*. Et de fait aucune ligne apparente de démarcation ne sépare le lobe occipital de ses voisins à la face externe et inférieure du cerveau. Il n'en est plus de même à la face interne, où une scissure profonde, la *scissure perpendiculaire interne* ou *occipito-pariétale*, forme une limite naturelle entre le lobe occipital et le lobe pariétal. Cette scissure se prolonge d'ailleurs à la face externe de l'hémisphère, en formant la *scissure perpendiculaire externe*, incisure à peine ébauchée chez l'homme, vestige de l'entaille profonde qui, chez le singe, délimite le lobe postérieur du cerveau.

Un plan vertical passant par les scissures perpendiculaires interne et externe marque la limite conventionnelle du lobe occipital. Ce plan coïncide souvent à la face externe de l'hémisphère avec le *sillon occipital antérieur* de Wernicke, sillon à direction ascendante qui n'est le plus souvent qu'une seconde branche montante de la scissure parallèle, isolée par des plis de passage. De même au niveau du bord inférieur de l'hémisphère, à l'endroit où la ligne de démarcation idéale du lobe occipital rencontre la troisième temporale, on observe fréquemment un petit sillon dont la constance n'est pas absolue et auquel Meynert a donné le nom d'*incisure préoccipitale*.

Différents sillons délimitent sur chaque face les circonvolutions qui entrent dans la constitution du lobe occipital.

A la face externe ce sont les sillons *occipital supé-*

rieur et *inférieur*. Le premier prolonge en arrière le sillon *inter pariétal*; il s'infléchit parallèlement au bord supérieur de l'hémisphère en décrivant une courbe à concavité inférieure.

Le second est la continuation du sillon *parallèle* dont la branche horizontale poursuit son trajet dans le lobe occipital. Ces deux sillons délimitent à la face externe les trois circonvolutions que l'on désigne de haut en bas sous les noms de *première*, *deuxième* et *troisième occipitales*. De nombreux plis de passage les interrompent fréquemment et donnent à la face externe une configuration qui varie, pour ainsi dire, avec chaque cerveau.

L'aspect extérieur de la face interne (*fig.* 4, 5, 6) est beaucoup plus constant. Deux sillons importants, apparus dès les premiers mois de la vie intra-utérine, les *scissures perpendiculaire interne* et *calcarine* impriment à cette face un aspect spécial, qui ne subit d'un individu à l'autre que des variations restreintes. Ces deux scissures, dont la première (po) descend obliquement de haut en bas et d'arrière en avant, dont la seconde (calc) chemine horizontalement, se fusionnent à leur extrémité antérieure à la façon des branches d'un Y et circonscrivent de la sorte une surface triangulaire à sommet antérieur, qui est le *cunéus* ou *lobule du coin*. Cette portion de la face interne, toujours reconnaissable à sa figure géométrique, (cun) présente quelques petits sillons secondaires dont le plus important est parallèle à la scissure calcarine. Le coin semble, au premier abord, isolé par les scissures perpendiculaire et calcarine, mais ce n'est là qu'une appa-

rence. Ces dernières ne se fusionnent que superficiellement, et il suffit de les entrebâiller à leur point de rencontre pour constater plus profondément la présence d'un pli de passage, pli *cunéo-limbique* de Broca qui réunit le cunéus à la circonvolution du corps calleux.

La scissure calcarine en haut, le sillon *collatéral* en

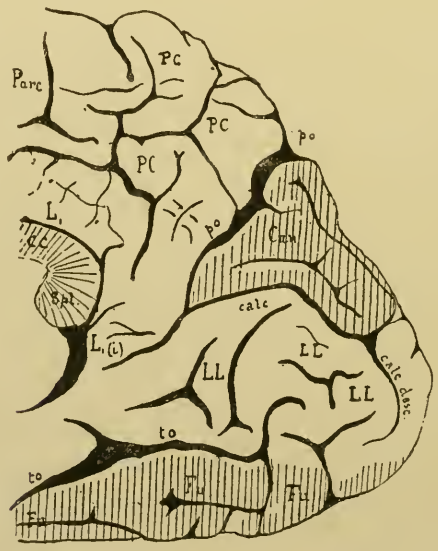

Fig. 4

Face interne du lobe occipital, montrant la disposition du cunéus et des lobules lingual et fusiforme. Le cunéus et le lobule fusiforme sont marqués par des hachures (Hémisphère droit). Dessin d'après nature (Vialet).

Cc, corps calleux ; Cun, cunéus ; Fu, lobule fusiforme ; L, lobe limbique (circonv. de l'hippocampe) L(i) Isthme du lobe limbique (pied de l'hippocampe) ; LL, lobe lingual ; Parc, lobule paracentral ; Pc, Præcuneus ou avant-coin ; Spl, Splenium ou bourrelet du corps calleux ; Calc. Scissure calcarine ; Calc desc, branche descendante de la calcarine, *po*, sillon parieto-occipital ou perpendiculaire interne, *to*, sillon collatéral.

bas circonscrivent le *lobule lingual* ainsi nommé à cause de sa forme effilée d'arrière en avant. Ce lobule (LL) forme le bord arrondi par lequel la face interne se continue avec la face inférieure de l'hémisphère. Sa moitié supérieure fait partie intégrante de la première, sa moitié inférieure appartient à la seconde ; sa base répond au bord postérieur du lobe occipital et s'adosse à la *portion descendante de la scissure calcarine*, (Calc. desc.) tandis que son sommet s'effile en s'insérant sur la circonvolution de l'hippocampe. Le reste de la face inférieure est formé par le *lobule fusiforme* (Fu) ou première circonvolution temporo-occipitale (Broca), comprise entre le sillon collatéral et le troisième sillon temporal. Ainsi que son nom l'indique, il est plus large à sa partie moyenne qu'à ses extrémités. En arrière il se fusionne avec la troisième circonvolution occipitale, tandis qu'en avant il se continue sans ligne de démarcation avec la première circonvolution temporo-occipitale.

Ainsi donc, trois plis importants, le plus souvent isolables et reconnaissables à leur forme, les lobules du *coin*, *lingual* et *fusiforme*, se partagent l'écorce du lobe occipital à la face interne et inférieure de ce dernier. De ces trois circonvolutions le cunéus a la configuration la plus constante, grâce aux profondes scissures qui la limitent ; les deux autres présentent, au contraire, de nombreuses variétés d'aspect, dues aux plis de passage qui viennent interrompre le sillon collatéral.

Tel est, suffisamment esquissé pour le but que nous nous proposons, l'aspect extérieur du lobe occi-

pital avec ses circonvolutions et ses scissures. Tel est le type habituel, celui que l'on rencontre le plus souvent. Mais, pas plus que le reste des hémisphères, la partie postérieure du cerveau n'a le privilège d'une morphologie invariable. Comme les autres parties de l'écorce, celle du lobe occipital est soumise à de grandes variétés indivi-

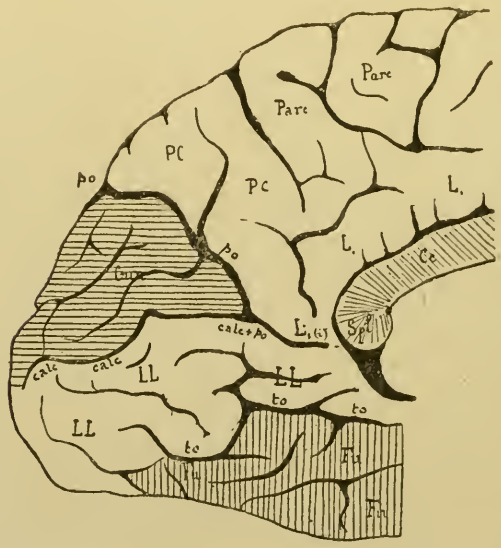

Fig. 5

Face interne du lobe occipital montrant les territoires respectifs du cunéus, du lobule lingual et fusiforme. Le cunéus est marqué par des hachures horizontales, le lobe fusiforme par des hachures verticales (Hémisphère gauche). Dessin d'après nature (Vialet).

Mêmes observations que pour la fig. 4.

duelles et, depuis les déviations les plus légères du type originel jusqu'aux anomalies véritables, il y a place pour toute la gamme des transformations. Il n'en est pas moins

vrai que, dans la grande majorité des cas, les grandes lignes restent et permettent de s'orienter facilement en dépit des plis de passage plus ou moins nombreux et des bifurcations de scissures anormales. Les figures 4. 5. 6 donnent une idée suffisante de ces variations.

Toutes les parties du lobe postérieur du cerveau n'ont pas la même importance pour nous, et s'il est probable, comme nous le verrons dans la suite de cette étude,

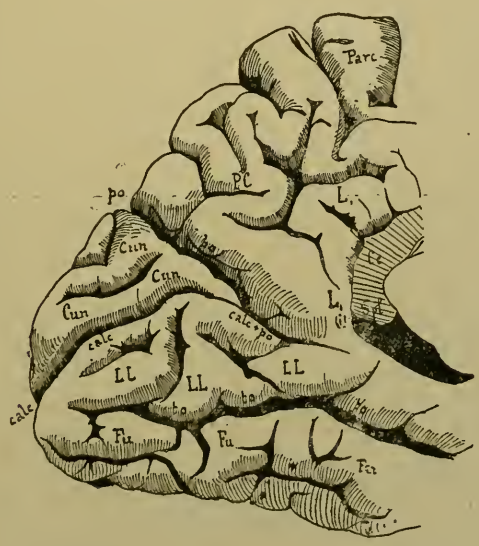

Fig. 6

Face interne du lobe occipital avec ses circonvolutions et ses scissures (Hémisphère gauche). Dessin d'après nature (Gillet).
Mêmes observations que dans la fig. 4.

que le lobe occipital tout entier joue un rôle direct ou indirect soit dans la perception des impressions, soit dans l'élaboration des souvenirs visuels, il est une

région qui mérite de retenir dès maintenant notre attention. Cette région, d'une étendue assez considérable, puisqu'elle comprend les faces interne et inférieure du lobe occipital, est représentée par les trois lobules que nous avons décrits plus haut. Il sera bon d'avoir constamment présents à l'esprit la configuration, l'étendue, les rapports de ces trois circonvolutions, car c'est à cette partie de l'écorce que se rapportent les faits cliniques et anatomo-pathologiques sur lesquels repose la localisation du centre visuel cortical, faits qui trouveront place dans le chapitre suivant.

CONFIGURATION INTÉRIEURE DU LOBE OCCIPITAL

Après avoir pris connaissance, comme nous venons de le faire, de la disposition de l'écorce du lobe occipital, pratiquons une coupe au niveau de ses limites antérieures. Ce qui nous frappe immédiatement, c'est que ce bloc conique, dont nous venons d'examiner la surface, n'est pas plein. Il est creusé d'une cavité qui n'est autre chose que le prolongement occipital ou *corne postérieure* du ventricule latéral, cavité *digitale* ou *ancyroïde* des anciens anatomistes. Rétrécie à son origine, où elle se continue avec le prolongement sphénoïdal du ventricule latéral, la corne postérieure s'élargit rapidement, puis s'effile petit à petit pour se terminer en pointe à une distance plus ou moins considérable (de un à trois centim.) du pôle occipital. Plus rapprochée du bord

supérieur que de la face inférieure de l'hémisphère, de la face interne que de la face externe de ce dernier, elle décrit une courbure à concavité interne, de telle sorte que son extrémité postérieure se trouve plus rapprochée de la face interne que son ouverture. Sur des coupes vertico-transversales elle prend successivement l'aspect d'une fente verticale, d'un triangle ou d'un croissant. On peut cependant la considérer comme un canal à quatre parois : deux latérales toujours plus larges, véritables faces ; une supérieure et une inférieure arrondies en gouttière ou nettement anguleuses.

SUBSTANCE BLANCHE DU LOBE OCCIPITAL

Vue générale. Technique.— Entre la cavité ventriculaire et l'écorce se trouve la substance blanche du lobe occipital, masse importante de fibres nerveuses, de direction, d'origine et de signification physiologique très différentes : les unes à court trajet, réunissant deux points voisins de l'écorce, les autres à long trajet, faisant communiquer les lobes occipitaux entre eux ou chacun d'eux avec les lobes temporaux et frontaux ; enfin, et c'est le point que nous désirons bien mettre en lumière, des *fibres de projection* proprement dites, ou *fibres visuelles*, qui, émanant des centres ganglionnaires de la vision, s'irradient dans une certaine portion de l'écorce du lobe occipital.

Il nous a semblé que pour donner une idée aussi sa-

tisfaisante que possible de ce dernier système de fibres, ou *radiations de Gratiolet*, il était nécessaire, d'une part, de les suivre de leur origine, les noyaux gris centraux, à leur terminaison, l'écorce occipitale, et, d'autre part, d'en étudier les rapports avec les différents faisceaux que nous venons d'énumérer.

Les anciennes méthodes, la dissection de pièces durcies par l'alcool, l'examen des surfaces de coupe de cerveaux durcis et différenciés par un séjour prolongé dans le liquide de Müller ne nous ont pas semblé pouvoir répondre au but que nous nous proposions. Elles peuvent, à la vérité, fournir de précieux renseignements, mais elles ne sauraient rivaliser en précision *avec l'étude microscopique du cerveau à l'aide de coupes rigoureusement sériées* et traitées par les méthodes de coloration de *Weigert* et surtout de *Pal.* Dans ce dernier procédé l'hématoxyline se fixe sur la gaîne de myéline qu'elle colore en bleu foncé, en violet ou en noir, suivant que son action a été plus ou moins prolongée ; de plus elle donne aux différents systèmes de fibres une intensité de coloration qui varie avec leur nature et leur calibre. C'est ainsi que dans nos préparations les fibres visuelles, plus fines et plus délicates, sont toujours colorées en violet pâle, tandis que les grosses fibres d'association du faisceau longitudinal inférieur, se distinguent par une belle coloration violet foncé.

Pour obtenir des séries complètes, c'est-à-dire sans interruption, il fallait satisfaire à deux conditions :

1° Trouver une inclusion qui permît de pratiquer sur un hémisphère entier des coupes assez fines pour un

examen microscopique et cependant assez résistantes pour triompher des manipulations multiples de la coloration au Pal ;

2° Avoir à sa disposition un instrument capable de donner des centaines de coupes sans changer l'orientation de la pièce.

L'excellente méthode d'inclusion au collodion épais, que M. le professeur Mathias Duval a introduite en histologie et à laquelle l'anatomie fine du cerveau est redevable de tant de progrès, nous a permis de satisfaire à la première condition.

On peut, en suivant rigoureusement les différents temps de la deshydratation préalable, alcool à 90°, alcool absolu, alcool absolu et éther, et en laissant l'imbibition se faire très lentement, inclure des portions considérables de substance cérébrale, à condition d'avoir affaire à un cerveau bien durci. Nous sommes arrivé, en y mettant la patience et les précautions voulues, à obtenir l'inclusion de deux blocs comprenant chacun la moitié postérieure des deux hémisphères d'un même cerveau.

Pour couper en série ces blocs, nous nous sommes servis du microtôme de von Gudden. Dans cet instrument, comme on le sait, la pièce à couper est simplement maintenue dans un bain de paraffine qui remplit le cylindre du microtome. Pour tourner la difficulté, nous avons plongé notre bloc de collodion dans le bain de paraffine du cylindre, ce qui nous a permis de le fixer solidement dans l'orientation que nous avions choisie au préalable. En procédant de cette façon, nous avons été assez heureux pour obtenir :

1° Une série de 600 à 700 coupes vertico-transversales de un dixième de millimètre d'épaisseur en moyenne, comprenant toute la moitié postérieure du cerveau depuis le milieu de la couche optique jusqu'au pôle occipital.

2° Une série analogue de coupes horizontales portant sur la même région de l'hémisphère opposé.

Avant d'aborder l'étude de ces deux ordres de coupes et d'en tirer les enseignements qu'elles comportent, il ne nous paraît pas inutile de faire dès maintenant certaines restrictions sur la valeur des notions que l'anatomie seule est capable de nous fournir, même avec l'auxiliaire du microscope et des méthodes modernes de technique du système nerveux.

Nous pensons que la structure du cerveau est trop complexe pour être élucidée par la seule étude anatomique de ses éléments constituants. Sous une unité anatomique apparente se cachent le plus souvent des fonctions physiologiques diverses que le double concours de l'expérimentation chez les animaux et des faits cliniques et anatomo-pathologiques chez l'homme peut seul déterminer.

L'étude anatomique que nous allons entreprendre ne doit donc être considérée que comme une préparation indispensable à la compréhension de ce qui va suivre. C'est une première vue d'ensemble, une reconnaissance poussée sur un terrain que nous ne pouvons explorer avec fruit qu'à la lumière des faits anatomo-pathologiques.

Etude des différents faisceaux de la substance blanche à l'aide de coupes vertico-transversales et horizontales. — Ainsi que nous l'avons dit plus haut, nos coupes vertico-transversales ou horizontales ne portent pas seulement sur le lobe occipital dans toute son étendue, mais se continuent jusqu'à la partie moyenne de la couche optique. Elles intéressent donc à la fois les centres cortical et ganglionnaires de la vision et nous permettent d'embrasser dans une vue d'ensemble le parcours des fibres visuelles dans tout leur trajet intra-cérébral. Dans la première partie de ce travail nous avons suivi les fibres visuelles jusqu'aux ganglions de la base, il nous reste maintenant à étudier comment elles poursuivent leur chemin pour atteindre l'écorce. Cette étude sera, à notre avis, facilitée en suivant l'ordre inverse, mieux en accord avec la série de nos coupes, c'est-à-dire en prenant les fibres à leur point d'arrivée cortical pour les suivre jusqu'aux centres ganglionnaires de la vision. Cette façon de procéder a l'avantage de faire successivement passer sous les yeux des régions dont la structure d'abord très simple se complique de plus en plus à mesure qu'une différenciation s'établit entre les différents systèmes de fibres qui entrent dans la composition de la substance blanche.

Depuis le pôle occipital jusqu'au voisinage de la corne postérieure, il n'existe dans la substance blanche aucun groupement de fibres en faisceaux ou en couches distinctes. A la périphérie seulement et surtout dans le fond des sillons apparaissent, reconnaissables à leur direction arciforme les courtes fibres d'association

PLANCHE I

Fig. 1. Coupe pratiquée au niveau de l'extrême pointe du lobe occipital à un demi-centimètre du pôle.

Fig. 2. Coupe pratiquée à 1 1/2cm du pole occipital au niveau de l'extrémité postérieure du cunéus et de la scissure calcarine.

Fig. 3. Coupe pratiquée à 2cm du pôle. Dans ces trois figures la différenciation des fibres de la substance blanche n'est pas encore effectuée. Les fibres d'associations (AS) sont seules reconnaissables.

Fig. 4. Coupe pratiquée à 3cm du pôle occipital. Apparition des fibres du faisceau longitudinal inférieur (Fli).

Fig. 5. Coupe pratiquée à 32mm du pôle occipital. Différenciation des deux couches externes de la substance blanche, faisceau longitudinal inférieur (Fli) radiations optiques (Ro). Premiers vestiges du tapetum (Tap).

Fig. 6. Coupe pratiquée à 35mm du pôle occipital, au niveau de l'extrême pointe de la cavité ventriculaire. Autour du ventricule les trois couches du tapetum (Tap) des radiations optiques (Ro) et du faisceau longitudinal inférieur (Fli).

Fig. 7. Coupe pratiquée à 40mm du pôle occipital ; le ventricule est plus large et les trois couches concentriques plus distinctes.

Fig. 8. Coupe pratiquée à 45mm du pôle occipital au niveau du præcunéus et de la perpendiculaire interne. Commencement du forceps (for).

Circonvolutions

Cun. Cunéus. Coin.
LL. Lobe lingual.
LF Lobe fusiforme.
O^1 Première Occipitale.
O^2 Deuxième Occipitale.
O^3 Troisième Occipitale.
Prc. Præcunéus. Avant-coin.

Scissures

Calc. Scissure calcarine.
O^1 Première Scissure occipitale.
O^2 Deuxième Scissure occipitale.
O^3 Troisième Scissure occipitale.
to. Sillon collatéral.

Fibres de la substance blanche et autres indications

As. Courtes fibres d'association.
Fli. Faisceau longitudinal inférieur ou longues fibres d'association.
for. Forceps.
Ro. Radiations optiques. Fibres de projection, fibres visuelles.
Tap. Tapetum. Fibres calleuses.

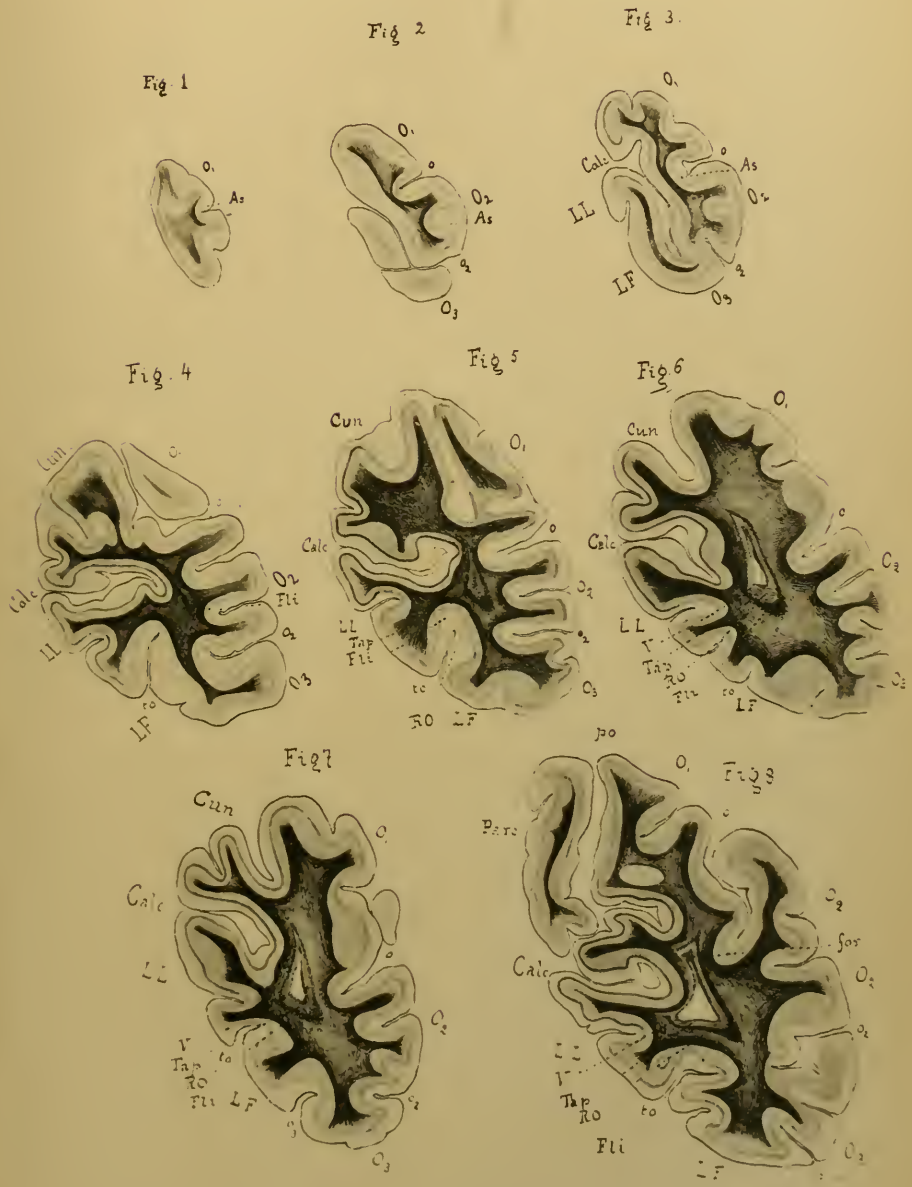

H. Gillet, del. Berthaud, photot.

Anatomie normale.

Coupes microscopiques vertico-transversales du lobe occipital du pôle occipital à la scissure perpendiculaire interne.

(Procédé de Pal.)

qui réunissent deux circonvolutions voisines (Pl. I, *fig.* 1, 2, 3, As). Toute la partie centrale de cette première série de coupes est occupée par une intrication de fibres qui se croisent dans tous les sens et dans laquelle l'œil armé du microscope ne peut distinguer aucun agencement spécial. C'est à peu près à un demi centimètre avant l'extrémité postérieure du ventricule, c'est-à-dire à une distance de 3 à 4 centimètres du pôle, qu'apparaissent les premiers vestiges d'une différenciation précise sous forme d'une traînée de fibres foncées, décrivant une légère courbe à concavité interne, fibres que la série des coupes ultérieures montre appartenir au système du faisceau longitudinal inférieur (Pl. I, *fig.* 4). A partir de ce moment on voit se modifier rapidement, et pour ainsi dire de millimètre en millimètre, l'aspect de la partie centrale de la substance blanche.

Les longues fibres d'association s'organisent en une zone distincte caractérisée par le gros calibre et la coloration foncée de ses fibres (Pl. I, *fig.* 5). En dedans se trouve une deuxième zone de fibres d'une grande finesse et d'une coloration pâle appartenant, comme nous le verrons, au système optique (Ro), tandis qu'au centre apparaît une troisième espèce de fibres, les fibres calleuses constituant le tapetum (Tap.). En atteignant le ventricule (Pl. I, *fig.* 6, 7 et 8), ces différentes espèces de fibres s'orientent autour de sa cavité et se groupent en trois couches distinctes qui s'emboîtent réciproquement, disposition qui persiste dans toute l'étendue du lobe occipital. Ces trois couches peuvent être désignées

en procédant de dedans en dehors sous les noms suivants :

1° *Couche interne* ou des *fibres calleuses* située immédiatement sous la substance grise sous-épendymaire ;

2° *Couche moyenne* ou des *fibres visuelles* ;

3° *Couche externe* ou des *fibres du faisceau longitudinal inférieur*.

Obéissant à cette loi générale d'anatomie cérébrale en vertu de laquelle les fibres sont d'autant plus superficielles qu'elles sont plus courtes, d'autant plus profondes qu'elles sont plus longues, les fibres qui occupent la partie centrale du lobe forment toutes des faisceaux à long trajet. Nées d'une origine commune, l'écorce occipitale, elles ne tardent pas à se disperser pour se terminer dans des régions éloignées et diverses du cerveau.

Etudions de plus près leur parcours et leur terminaison.

1° *Fibres calleuses. Tapetum. Couche interne ou sous-ventriculaire.* — Ce sont des fibres de fort calibre qui se colorent en violet foncé par l'hématoxyline. Venues des différents points de l'écorce du lobe occipital et confondues dans la pointe de ce dernier avec les autres fibres de la substance blanche, elles n'apparaissent en faisceaux différenciés qu'un peu avant l'ouverture du ventricule (Pl. I, *fig.* 5). A partir de ce moment elles cheminent sous l'épendyme et la substance grise sous-épendymaire en formant un revêtement continu à la cavité ventriculaire, revêtement que les anciens anatomistes avaient dénommé *tapetum*. Au début le tape-

tum forme une mince couche uniforme sous-épendymaire, mais à mesure que ses fibres croissent en nombre, on les voit se grouper inégalement au pourtour du ventricule. Très peu abondantes sur les parois interne et inférieure de ce dernier, plus nombreuses sur sa paroi externe, elles se condensent en un faisceau compact à sa partie supérieure (Pl. I, *fig.* 8). Telle est l'origine du *forceps*. A sa naissance (Pl. I, *fig.* 8) le forceps est unique, mais à mesure que l'ergot de Morand fait saillie dans le ventricule, il se dédouble en deux portions, l'une inférieure plus petite, petit forceps ou *forceps minor*, l'autre supérieure, plus grande et comprenant la majorité des fibres calleuses, grand forceps ou *forceps major* (Pl. II, *fig.* 1 for maj. et for min.).

Cette division des fibres calleuses, d'abord très accentuée, s'atténue progressivement jusqu'au voisinage du bourrelet du corps calleux. A ce niveau les fibres du petit forceps prennent une direction obliquement ascendante tandis que celles du grand forceps décrivent une courbe à concavité interne. Les deux forceps viennent ainsi au contact l'un de l'autre ; bientôt leurs faisceaux respectifs s'intriquent les uns dans les autres, et c'est intimement unis qu'ils gagnent l'hémisphère opposé en constituant le *bourrelet du corps calleux* (Pl. II, *fig.* 2. Cc (Sp.).

L'étude successive des coupes vertico-transversales montre donc qu'il existe dans le lobe occipital un système de fibres nées de différents points de son écorce, groupées en arrière autour de la cavité ventriculaire, réunies en avant en une masse compacte et se rendant

PLANCHE II

Fig. 1. Coupe pratiquée à 5cm 1/2 du pôle occipital, au niveau de la partie postérieure du lobe pariétal. Apparition des deux forceps major (for. maj) et minor (for.min). Les radiations optiques (Ro) et les fibres du faisceau longitudinal inférieur (Fli) bien distinctes à la partie inférieure du ventricule se confondent dans la partie moyenne de la coupe avec les différentes fibres de la substance blanche.

Fig. 2. Coupe pratiquée à 6cm 1/2 du pôle occipital. Fusion des deux forceps. Formation du bourrelet du corps calleux (Cc. Spl). Même remarque en ce qui concerne les radiations optiques et les longues fibres d'association du faisceau longitudinal inférieur.

Circonvolutions

Fu.	Lobe fusiforme.
Fa	Frontale ascendante.
H.	Hippocampe.
Hi.	Pied de l'hippocampe.
L.	Lobe limbique.
LL.	Lobe lingual.
Pa.	Pariétale ascendante.
Pc.	Pli courbe.
Parc.	Lobule paracentral.
P1	Lobule pariétal supérieur.
P2	Lobule pariétal inférieur.
T2	Deuxième circonvolution temporale.
T3	Troisième circonvolution temporale.

Scissures

cm.	Sillon calloso marginal.
p.	Sillon inter-pariétal.
ot ou to.	Sillon collatéral.
R.	Sillon de Rolando.
scc.	Sillon du corps calleux.
t1	Premier sillon temporal.
t2	Deuxième sillon temporal
t3	Troisième sillon temporal.

Fibres de la substance blanche et autres indications

Cc.	Corps calleux.
for. min.	Forceps minor.
for. maj.	Forceps major.
Fli.	Faisceau longitudinal inférieur.
Ro.	Radiations optiques.
Tap.	Tapetum. Fibres calleuses.

Fig. 1.

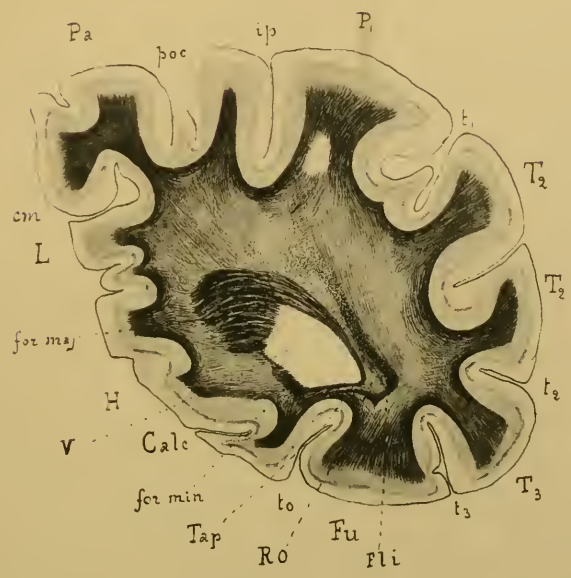

Fig. 2.

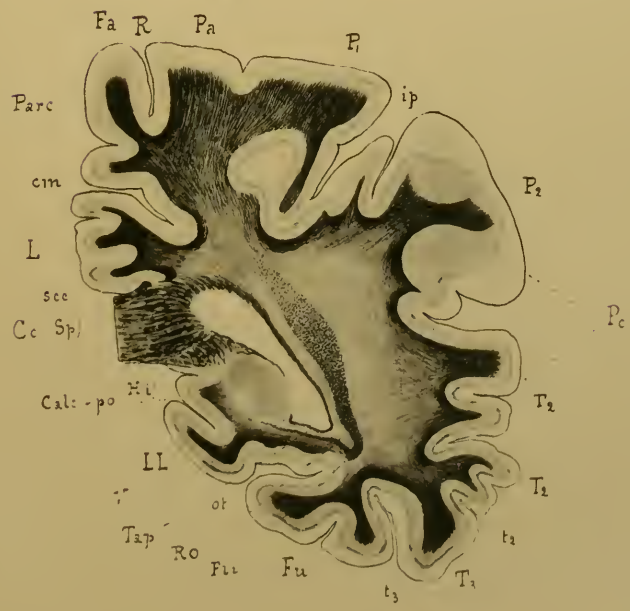

I. Berthaud, photot.

ANATOMIE NORMALE.

Coupes microscopiques vertico-transversales pratiquées au niveau du pli courbe.
(Procédé de Pal.)

à travers le bourrelet du corps calleux à l'hémisphère opposé.

Quelle est la signification physiologique de ces fibres?

Elle ressort nettement de leurs connexions anatomiques. Le fait qu'elles appartiennent au grand système du corps calleux, qui a pour mission de réunir les parties symétriques des hémisphères, enseigne déjà que ce sont des fibres commissurales inter-hémisphériques; leur situation, leur origine et leur trajet permettent d'ajouter que ce sont des fibres d'association entre les deux lobes occipitaux.

Telles sont les notions que fournit l'anatomie normale. Or, pour précieuses qu'elles soient, ces notions sont incomplètes. Deux cas d'absence congénitale du corps calleux étudiés par des coupes microscopiques en série ont permis à Forel et Onufrowitz d'abord, à Kaufman ensuite de distinguer dans le tapetum, dont l'unité paraissait évidente, deux systèmes distincts.

Ces auteurs ont constaté, en effet, que l'absence congénitale du corps calleux s'accompagnait également de la disparition de toutes les fibres du forceps, mais n'entraînait aucune dégénérescence dans la partie inférieure et externe du tapetum. Ces fibres indemnes de toute espèce d'altération, ils ont pu les poursuivre bien au-delà des limites du lobe occipital jusque dans le lobe frontal. Ils en ont tiré cette conclusion que, si la majorité des fibres du tapetum fait partie du système d'association interhémisphérique, leur partie inférieure doit en être séparée et décrite comme faisceau *occipito-frontal.*

PLANCHE III

Fig. 1. Coupe pratiquée à 7 cm. de la pointe occipitale, passant par l'extrémité postérieure de la couche optique.

Fig. 2. Coupe pratiquée à 8 cm. du pôle occipital et passant par la partie moyenne de la couche optique (Th.) et du corps genouillé externe (cgc). Cette coupe montre les rapports des radiations optiques (Ro) avec les centres ganglionnaires de la vision.

Circonvolutions

C.Am.	Corne d'Ammon.
Fa.	Frontale ascendante.
Fu.	Lobe fusiforme.
H.	Hippocampe.
L.	Lobe limbique.
Parc.	Lobule paracentral.
Pa.	Pariétale ascendante.
Pt	Lobule pariétal supérieur.
P.c.	Pli courbe.
T1	Première circonvolution temporale
T2	Deuxième circonvolution temporale.
T3	Troisième circonvolution temporale.

Scissures

scm.	Sillon calloso marginal.
ot ou to	Sillon collatéral.
R.	Sillon de Rolando.
Sy	Scissure de Sylvius.
Scc.	Sillon du corps calleux.
t1	Premier sillon temporal.
t2	Deuxième sillon temporal.
t3	Troisième sillon temporal.

Fibres de la substance blanche, et autres indications

Bo.	Bandelette optique.
Cc.	Corps calleux.
cgc.	Corps genouillé externe.
cing.	Cingulum.
Fli	Faisceau longitudinal inférieur.
NR.	Noyau rouge.
Nm.	Noyau médian.
Pu.	Pulvinar.
P.	Pedoncule.
Ro.	Radiations optiques.
Tap.	Tapetum.
W.	Champ de Wernicke.

Fig. 1.

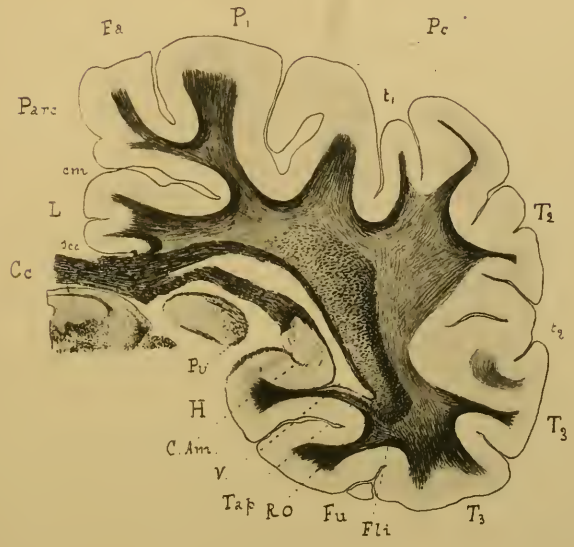

Fig. 2.

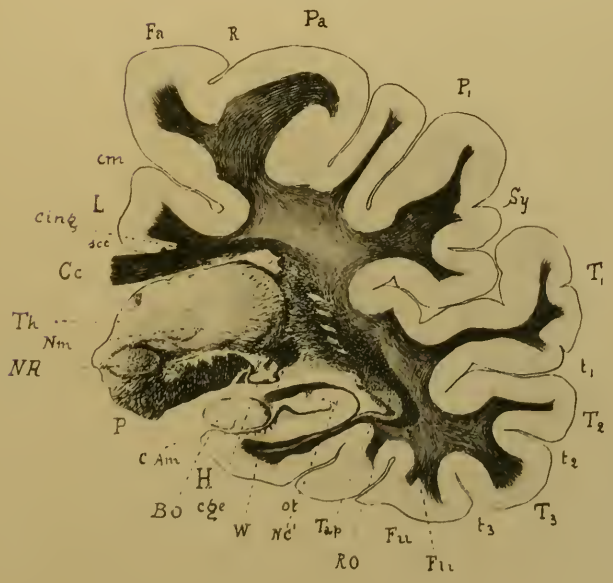

H. Gillet, del. Berthaud, photot.

ANATOMIE NORMALE.

Coupes microscopiques vertico-transversales passant par les noyaux gris centraux.
(Procédé de Pal.)

Nous avons dit plus haut que les fibres calleuses provenaient des différents points de l'écorce occipitale. Est-il possible d'assigner un trajet spécial aux fibres provenant de telle ou telle circonvolution? Nous pensons que cette distinction ne peut être faite que très approximativement. D'une façon générale ces fibres ont une direction d'autant plus transversale qu'elles sont plus antérieures (fibres du præcunéus, du lobe pariétal) d'autant plus antéro-postérieure qu'elles proviennent de régions plus voisines du pôle. De même il est évident que les fibres provenant des circonvolutions de la face externe suivent la paroi externe du ventricule, tandis que celles de la paroi interne suivent la paroi interne. Il en résulte que les fibres du lobe lingual et du lobe fusiforme constituent le petit forceps, tandis que les circonvolutions de la face externe concourent à la formation du grand forceps qui reçoit également les fibres des lobules pariétaux supérieur et inférieur.

2° *Radiations optiques. Fibres de projection du lobe occipital. Couche moyenne.* — Cette couche qui nous intéresse tout spécialement puisqu'elle renferme les conducteurs optiques, est composée de fibres fines que l'hématoxyline colore faiblement en violet et le carmin en rose. Grâce à ces caractères histologiques, elle se présente nettement à l'observateur sous forme d'une zone claire, bordée en dedans et en dehors par deux zones plus foncées.

Coupes vertico-transversales. — En considérant la série des coupes vertico-transversales, depuis le pôle occipital, on voit (Pl. I. *fig.* 5,6,7,8 Ro) qu'aussitôt cons-

tituée la couche moyenne forme un anneau complet autour du tapetum. La saillie de l'ergot de Morand et la migration des fibres calleuses à la partie interne du ventricule rompent bientôt cette disposition régulière. Les fibres visuelles, ne pouvant plus passer à la partie interne du ventricule, le contournent par un mouvement spiroïde qui les porte en dehors et en avant.

Elles se réunissent à la paroi externe de la corne postérieure, et leur couche sans cesse accrue par l'apport de nouvelles fibres augmente d'épaisseur jusqu'aux centres ganglionnaires de la vision. Il résulte de cette disposition générale que leur couche devient de plus en plus mince sur la paroi interne ; au niveau de l'ergot de Morand elle se réduit à un léger voile (voile sagittal interne de Sachs) et disparaît un peu avant le bourrelet du corps calleux.

A partir de ce moment les radiations bien circonscrites dans la moitié inférieure du lobe par les couches interne et externe, se confondent de plus en plus à la partie externe et supérieure de la substance blanche, soit avec les fibres d'association du faisceau longitudinal inférieur (Pl. II, *fig.* 1, 2, Fli) soit avec les fibres de projection venues de la convexité.

Cette disposition ne fait que s'accentuer à mesure que l'on approche des noyaux gris centraux. A leur niveau (Pl. III *fig.* 1 et 2, Ro) la couche des fibres visuelles toujours reconnaissable à la partie inférieure du ventricule est renforcée sur la paroi externe de ce dernier par un grand nombre de faisceaux radiés qui ne sont autre chose que les fibres de projection des lobes temporal et

pariétal, participant à la formation de la couronne rayonnante de la couche optique. Ces dernières fibres s'entrecroisent avec les radiations et leurs différents faisceaux, coupant les faisceaux des fibres visuelles sous des angles variables, mais d'autant plus ouverts qu'ils partent de régions plus antérieures, donnent lieu à un groupement de fibres dont la figure caractéristique est connue sous le nom de « *champ triangulaire de Wernicke* ». Cet auteur le compare dans son ensemble à une corne d'abondance dont l'embouchure, tournée en bas, embrasse le corps genouillé externe, dont le corps se moule sur la face externe de la couche optique et dont l'extrémité, tournée en haut, se termine en pointe, au niveau du stratum zonale de cette dernière.

Les différentes figures de la planche IV nous montrent les aspects successifs du « champ de Wernicke » dans la sphère du corps genouillé externe, région où viennent aboutir la majeure partie des conducteurs visuels. Venus des différents points de l'écorce occipitale, ces derniers se trouvent condensés sous un petit espace dans ce curieux ensemble de fibres. On conçoit dès lors l'importance qui s'attache à son étude, et l'intérêt qu il y a à en connaître les différentes variations à l'état normal. Ces notions anatomiques sont indispensables pour l'étude et la topographie des dégénérescences qui, nous le verrons dans le chapitre suivant, ne se traduisent nulle part avec plus de netteté que dans cette importante région.

La figure 1 représente une coupe passant par l'extrémité postérieure du corps genouillé externe (cge). La

PLANCHE IV

Cette planche représente six coupes empruntées à la série vertico-transversale, dans la région du corps genouillé externe. La partie centrale des coupes montre l'*entrée des radiations optiques dans les noyaux gris centraux* et la formation du *champ de Wernicke*. Pour la topographie du reste de la substance blanche et de l'écorce se rapporter aux figures de la planche III.

Fig. 1. Extrémité postérieure du corps genouillé externe (ege).

Fig. 2. Tiers postérieur du corps genouillé externe (ege).

Fig. 3 et 4. Partie moyenne du corps genouillé externe. Le champ de Wernicke (W) atteint son maximum de développement.

Fig. 5. Coupe pratiquée au niveau du tiers antérieur du corps genouillé externe.

Fig. 6. Coupe pratiquée au niveau de l'extrémité antérieure du corps genouillé externe. Apparition des fibres de la bandelette.

Abréviations.

Cc.	Corps calleux.
ege.	Corps genouillé externe.
Fls.	Faisceau longitudinal supérieur.
Fli.	Faisceau longitudinal inférieur.
H.	Hippocampe.
Ln.	Locus niger.
NR.	Noyau rouge.
NC.	Noyau caudé.
NC'.	Extrémité postérieure du noyau caudé
P.	Pedoncule.
Ro.	Radiations optiques.
Tap.	Tapetum.
W.	Champ de Wernicke.

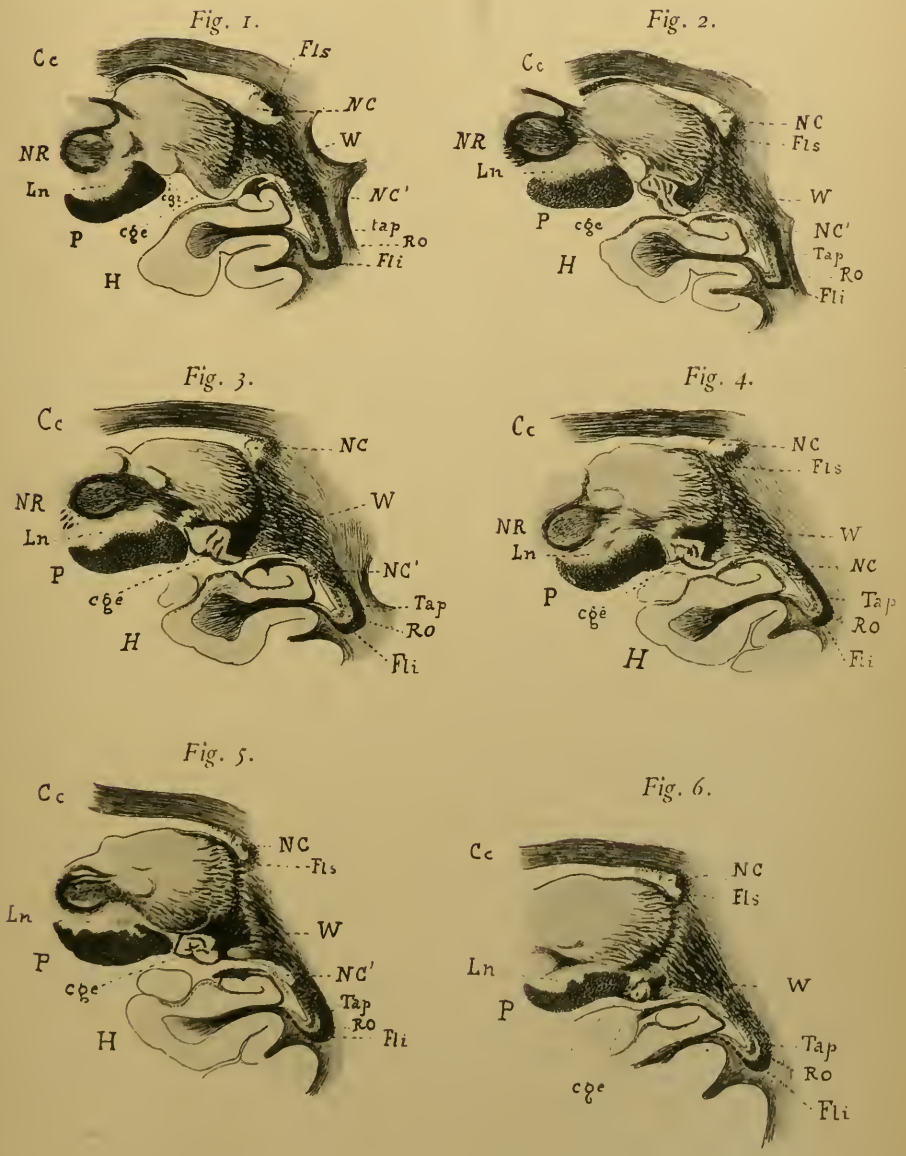

H. Gillet, del. Berthaud, photot.

ANATOMIE NORMALE.

Les différents aspects du « champ triangulaire de Wernicke » sur une série de coupes vertico-transversales.

(Procédé de Pal.)

base du champ de Wernicke (W) est par conséquent assez réduite et la majeure partie de ses faisceaux se disperse dans la couche optique.

Dans la figure 2 nous nous trouvons en plein corps genouillé, le champ de Wernicke a l'aspect caractéristique décrit par son auteur.

Cette disposition n'a pas beaucoup varié dans la figure suivante (*fig.* 3). On voit de plus comment une partie des fibres, après avoir embrassé la face supérieure du corps genouillé externe, se porte vers le corps genouillé interne caché dans la profondeur.

Dans la figure 4 ces fibres augmentent en nombre, et la base du champ de Wernicke atteint sa plus grande largeur en s'étendant aux deux ganglions.

Dans la figure 5 le corps genouillé interne a disparu, le champ de Wernicke embrasse les parties externe et supérieure du corps genouillé externe, en se continuant avec les radiations de la calotte.

Enfin dans la figure 6, nous sommes arrivés à l'extrémité antérieure du corps genouillé externe ; les fibres rayonnantes qui partent de ce ganglion, après avoir diminué progressivement, sont réduites à un petit faisceau de fibres, séparé du reste des radiations de la couche optique. La bandelette apparaît sous forme de courtes fibres partant de l'extrémité inférieure du corps genouillé externe.

Coupes horizontales. — La série des coupes verticotransversales nous a montré les radiations sectionnées perpendiculairement à leur direction, les coupes horizontales vont nous permettre maintenant de les suivre

PLANCHE V

Fig. 1. Coupe passant à la partie moyenne du lobe occipital. Le ventricule est bordé de dedans en dehors par la couche interne du tapetum (Tap), moyenne des radiations optiques (Ro) et externe du faisceau longitudinal inférieur (Fli). La zone des radiations optiques bien circonscrite en arrière se dissocie au moment où elle passe à l'extrémité postérieure de la capsule (CI); elle forme la partie supérieure du champ de Wernicke (W).

Fig. 2. On distingue les trois couches mentionnées dans la figure précédente, la zone des radiations a acquis son maximum d'épaisseur, elle se jette au niveau de la couche optique (Pu) dans la partie moyenne du champ de Wernicke.

Circonvolutions

C.Am. Corne d'Ammon.
Cun. Cunéus.
LL. Lobe lingual.
L. Lobe limbique.
T1. Première circonvolution temporale.
T2. Deuxième circonvolution temporale.

Scissur

calc. Scissure calcarine.
o3. Troisième sillon occipital.
t1. Premier sillon temporal.
t2. Deuxième sillon temporal.

Fibres de la substance blanche et autres indications

Ci. Capsule interne.
Ce. Corps calleux.
Fli. Faisceau longitudinal inférieur.
Ne. Noyau caudé.
Ne'. Extrémité postérieure du noyau caudé.
NR Noyau rouge.
NL. Noyau lenticulaire.
Ro. Radiations optiques.
Tap. Tapetum.
V. Ventricule.
W. Champ de Wernicke.
Tgp. Pilier postérieur du trigone.

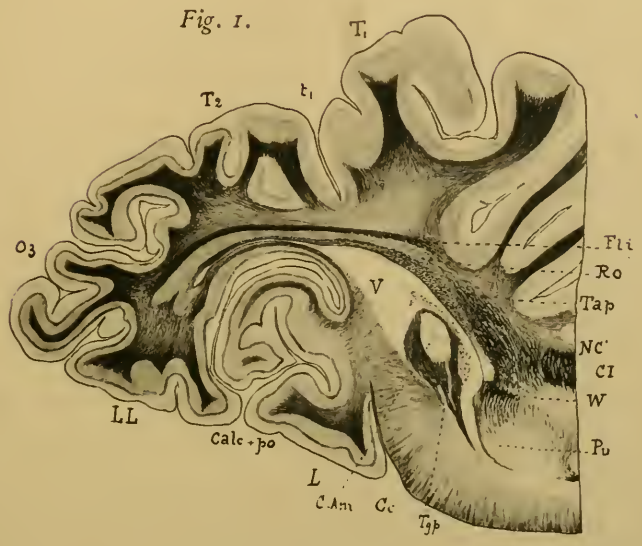

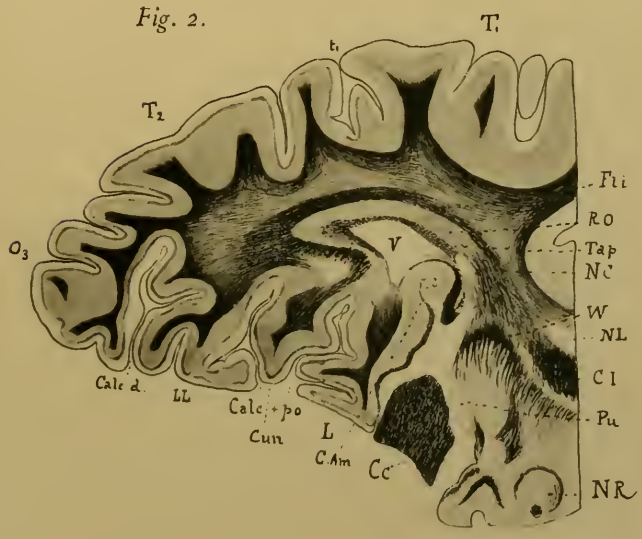

H. Gillet, del. Berthaud, phototy.

ANATOMIE NORMALE.

Coupes microscopiques horizontales de la moitié postérieure d'un hémisphère montrant le trajet des radiations optiques du pulvinar à l'écorce.

(Procédé de Pal.)

dans toute leur étendue, de la pointe occipitale jusqu'aux centres inférieurs de la vision.

Au niveau du centre ovale, ces coupes ne nous montrent aucun faisceau différencié; la substance blanche est composée de fibres entre-croisées dans toutes les directions.

Un peu au-dessus du ventricule le centre de la substance blanche est occupé par des fibres du tapetum formant la paroi supérieure de la corne occipitale; groupées en épais faisceaux, elles s'incurvent en dedans vers le bourrelet du corps calleux. Déjà à ce niveau apparaît l'extrémité supérieure de la couche externe (*stratum sagittale externum* de Sachs) sous forme d'une ligne foncée traçant une séparation brusque entre la substance sagittale du lobe et les fibres propres sous-corticales entre-croisées dans tous les sens.

A mesure que l'on descend, une différenciation plus nette s'établit dans les faisceaux de la substance sagittale et les trois couches précédemment mentionnées réapparaissent. Au niveau du ventricule, elles sont nettement différenciées ; la couche moyenne peut dès lors être étudiée dans toute son étendue.

La figure 1 de la planche V nous montre une coupe pratiquée à la hauteur de la première temporale et passant par le tiers supérieur de la couche optique (Pu) et le bourrelet du corps calleux (Cc). A la partie centrale se trouve le ventricule (V) en forme d'entonnoir, ouvert en avant, effilé en pointe en arrière, et dont les parois accolées montrent les deux feuillets de l'épendyme. Autour

de sa cavité, une première couche de fibres, le *tapetum*, (Tap), épaisse en dehors, réduite à une mince lamelle sur l'ergot de Morand, mais s'accroissant rapidement au niveau du bourrelet du corps calleux (Cc). En dehors, une couche foncée plus large s'étendant de la pointe à la région de l'insula, le faisceau longitudinal inférieur (Fl), enfin, entre les deux, une zone plus claire, les *radiations optiques* (Ro), que nous allons étudier de plus près.

Cette zone commence à se différencier du reste de la substance blanche sous forme d'un double renflement environ un demi centimètre avant que les parois ventriculaires n'apparaissent. Elle a, dès le début, une épaisseur assez considérable,due à la convergence des fibres venant de la pointe occipitale et des circonvolutions avoisinantes des faces interne et inférieure (lobe lingual et fusiforme). Au niveau de l'extrême pointe du ventricule (V) elle se dédouble en deux parties : l'une très mince, qui suit la paroi interne entre la mince couche des fibres calleuses et le ruban des fibres d'association de la scissure calcarine, l'autre plus épaisse qui longe la paroi externe. Après avoir décrit une grande courbe à concavité interne, cette dernière va s'épanouir dans la partie postérieure de la couche optique ou pulvinar (Pu), en contribuant à la formation de l'extrémité supérieure du champ de Wernicke. (W) Ce dernier est vu coupé en travers ; il offre l'aspect d'un croissant à concavité interne embrassant le bord externe du pulvinar.

La figure 2 de la planche V, représente une coupe

pratiquée environ un demi centimètre plus bas. Elle atteint à la face externe les première et deuxième temporales, à la face interne le cunéus (cun), le lobe lingual (LL) et la scissure calcarine, (calc) au niveau des noyaux gris, la partie inférieure de la couche optique et le tubercule quadrijumeau antérieur. Le ventricule est limité en dehors par une épaisse couche de fibres calleuses, (Tap) en dedans par une couche plus fine de ces mêmes fibres se rendant au forceps, en avant par la corne d'Ammon, la fimbria et le plexus choroïde du ventricule latéral. C'est à ce niveau que les radiations optiques atteignent leur plus grand développement ; nous constatons de plus, très nettement, comment ces dernières, ne pouvant passer à la partie interne du ventricule à cause du petit forceps, le contournent pour former un large ruban sur sa paroi externe. Bien limitées en arrière par les fibres calleuses d'une part, par les fibres du faisceau longitudinal d'autre part, les radiations, au moment d'opérer le mouvement tournant qui les conduit aux noyaux gris, reçoivent le contingent des fibres de projection venues de la convexité. De compactes qu'elles étaient jusqu'alors, elles s'étalent sur une plus large surface et se mêlent, dans une certaine mesure, aux fibres du longitudinal inférieur qui se divise à ce niveau. Elles passent ensuite à la partie postérieure de la capsule interne (CI) et franchissent la zone réticulée pour aborder la couche optique. A ce niveau le champ de Wernicke (W) a augmenté de volume, il va s'accroître progressivement jusqu'au corps genouillé externe.

PLANCHE VI

La fig. 1 est destinée à montrer les radiations optiques (Ro), au moment où elles abordent la partie supérieure du corps genouillé externe (cge).

La fig. 2 représente une coupe pratiquée quelques millimètres plus bas ; elle correspond au tiers moyen du corps genouillé externe (cge). Le champ de Wernicke offre un aspect spécial.

La fig. 3 représente une coupe pratiquée tout près du plancher du ventricule. On ne voit plus les radiations se jeter dans les corps genouillés. Les fibres visuelles représentées dans cette couche ont une direction ascendante ; elles ont été coupées en travers au moment où elles se dirigent vers les parties supérieures du corps genouillé externe. De ce dernier on ne voit plus que l'extrémité inférieure, qui donne naissance aux fibres plus épaisses de la bandelette optique.

Circonvolutions

Fu. Lobe fusiforme.
H. Hippocampe.
LL. Lobe lingual.
T^2. Deuxième circonvolution temporale.
T^3. Troisième circonvolution temporale.

Scissures

o^3. Troisième sillon occipital.
ot ou to. Sillon collatéral.

Fibres de la substance blanche et autres indications

Bo. Bandelette optique.
Cl. Capsule interne.
cge. Corps genouillé externe.
cgi. Corps genouillé interne.
Fli. Faisceau longitudinal inférieur.
NL. Noyau lenticulaire.
NC. Noyau caudé.
NC'. Extrémité postérieure du noyau caudé.
P. Pédoncule.
Ro. Radiations optiques.
Tap. Tapetum.
V. Ventricule.
W. Champ de Wernicke.

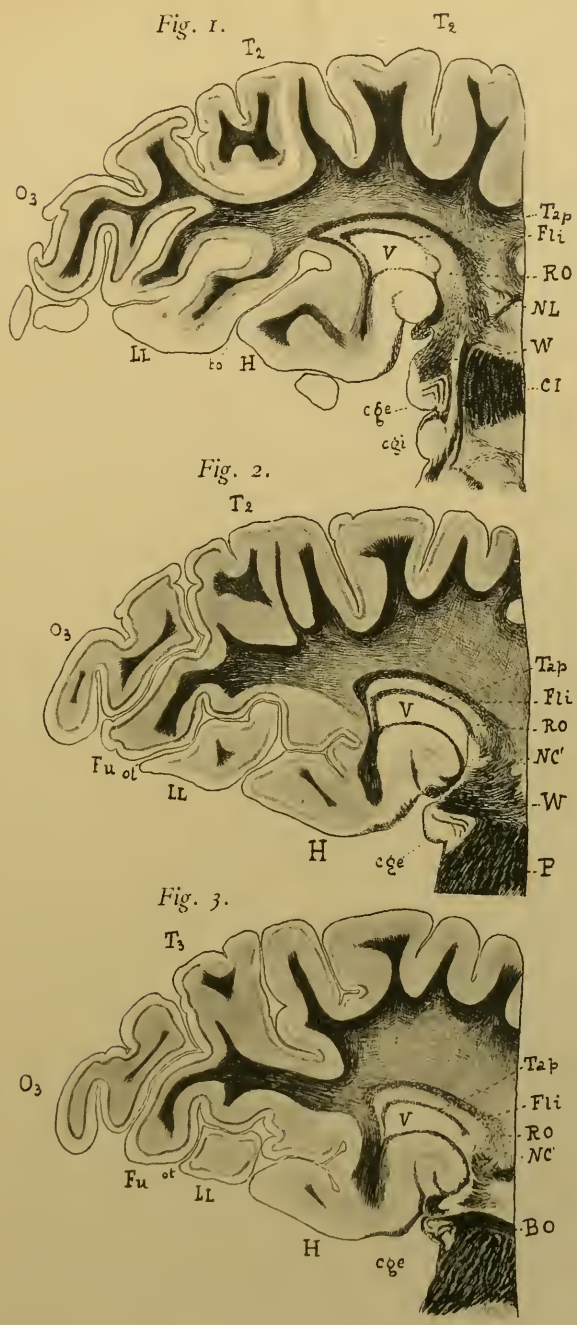

H. Gillet, del. Berthaud, photot.

ANATOMIE NORMALE.

Coupes microscopiques horizontales de la moitié postérieure d'un hémisphère montrant le trajet des radiations du corps genouillé externe à l'écorce.
(Procédé de Pal.)

A mesure que les coupes portent sur des régions plus inférieures, la zone des fibres visuelles, qui avait acquis son maximum de développement, diminue peu à peu de largeur. C'est ainsi que dans la figure 1 de la planche VI, qui représente une coupe horizontale pratiquée à un centimètre plus bas environ, et qui atteint à la fois l'extrémité inférieure du pulvinar et la partie moyenne des corps genouillés interne (cgi) et externe (cge) nous voyons la couche des fibres visuelles (Ro) réduite à un faisceau assez mince, qui, après avoir contourné le ventricule et pris part à la formation de la partie postérieure de la capsule interne (Cl) va s'irradier dans le pulvinar et le corps genouillé externe (cge).

La figure suivante (Pl. VI, *fig.* 2.) montre les radiations optiques (Ro) réduites encore d'épaisseur, tandis que le faisceau longitudinal inférieur (Fli) a acquis un développement considérable. Dans cette coupe, qui passe en plein corps genouillé externe, on remarque une intrication de fibres au niveau du bord postérieur et latéral de ce dernier. C'est le champ « triangulaire de Wernicke » vu sous un aspect différent.

La dernière coupe (Pl. VI, *fig.* 3.), très rapprochée de la base du lobe occipital et du plancher du ventricule représente les radiations provenant de la partie inférieure du lobe occipital. Un examen attentif montre que leurs fibres ne sont plus coupées en long et parallèles au grand axe de la corne postérieure, mais sectionnées en travers et groupées en une série de faisceaux minuscules. Leur direction, d'antéro-postérieure qu'elle était dans les régions précédentes, est devenue légèrement

ascendante pour leur permettre de gagner les portions du corps genouillé situées sur un plan supérieur. De ce dernier ganglion (cge) nous ne voyons plus que l'extrémité inférieure qui donne naissance aux fibres épaisses et fortement colorées de la bandelette optique (Bo). Les deux tiers supérieurs ont disparu et avec eux le champ de Wernicke et les fibres que ce dernier reçoit de la corticalité.

Il est temps maintenant de dégager une notion d'ensemble des aspects divers que présentent les radiations optiques, envisagées à travers la double série de nos coupes. En nous bornant strictement aux données de l'anatomie pure, nous arrivons à cette conclusion qu'il existe dans la substance blanche sagittale du lobe occipital une zone moyenne de fibres nerveuses remarquables par leur finesse. Ces fibres, nées de l'écorce du lobe occipital sont confondues au niveau du pôle et de toute la périphérie de la substance blanche avec les fibres d'association intra et inter-hémisphériques ; elles s'en dégagent à l'extrême pointe de la corne postérieure, s'organisent dès lors en une couche distincte qui entoure le ventricule de tous les côtés. Cette ceinture, d'abord complète, tandis qu'elle se renforce progressivement sur la paroi externe, devient de plus en plus lâche sur la paroi interne. Au moment où la corne postérieure se continue avec la corne sphénoïdale, la couche moyenne ne forme plus qu'un demi anneau inférieur et externe jusqu'aux noyaux gris.

Considérée de haut en bas, cette couche, peu distincte dans les régions supérieures de la substance blanche où elle se dissocie en mêlant ses fibres aux différentes

fibres du centre ovale, atteint son maximum d'épaisseur au niveau des première et deuxième temporales, où elle forme un large faisceau rubanné de trois à quatre millimètres de largeur, qui va dès lors en se rétrécissant jusqu'au plancher du ventricule.

Constituée dans sa partie postérieure par des fibres nées exclusivement de l'écorce occipitale, la couche moyenne, à mesure qu'elle approche des ganglions de la base, est alimentée par les fibres venues des lobes pariétal et temporal. Ainsi grossie et formée d'éléments divers soit par leur origine soit par leur signification physiologique, elle concourt à la formation de la portion postérieure de la capsule interne, puis, dissociée en nombreux faisceaux, elle se termine dans la couche optique et les corps genouillés interne et externe.

A ce niveau ses différents faisceaux étagés sur toute la hauteur de la couche optique, du revêtement zonal supérieur de cette dernière jusqu'aux corps genouillés, s'entrecroisant sous des angles variables, forment l'ensemble complexe de fibres connu sous le nom de « champ de Wernicke ».

Telles sont les notions qui se dégagent de l'étude microscopique de cette couche moyenne. Ces notions sont précieuses sans doute au point de vue de la disposition anatomique des fibres qui la composent et de leurs rapports avec les différents systèmes de la substance blanche sagittale du lobe occipital ; elles sont insuffisantes dès qu'il s'agit de rechercher les connexions exactes qui unissent l'écorce aux ganglions de la base. Sous ce rap-

port la portée des renseignements que nous donne le microscope ne dépasse guère les constatations de Meynert et Huguenin, à savoir que des corps genouillés interne et externe ainsi que du pulvinar partent des fibres qui vont s'irradier dans l'écorce des lobes occipital et temporal.

Les recherches expérimentales de von Monakow montrent avec la dernière évidence que l'ancienne conception des radiations optiques doit être profondément modifiée.

Nous avons vu que l'étude des dégénérescences secondaires dans le segment antérieur de l'appareil visuel avait permis à von Gudden d'établir une distinction fondamentale entre les deux corps genouillés et de ranger le premier dans l'appareil nerveux optique, le second dans un système commissural spécial.

Les recherches expérimentales et anatomo-pathologiques de von Monakow ne sont pas moins concluantes en ce qui concerne les connexions de ces ganglions avec l'écorce. Cet auteur a démontré que chacun d'eux est en relation avec des territoires distincts de l'écorce ; le corps genouillé externe avec le lobe occipital, le corps genouillé interne avec le lobe temporal. Cette distinction anatomique a pour corollaire une distinction physiologique non moins importante. Tandis que le corps genouillé externe avec ses fibres de projection et la sphère occipitale adjacente fait partie de l'appareil visuel intra-cérébral, le corps genouillé interne, sa couronne rayonnante et le territoire temporal qui lui correspond représente l'appareil auditif central. On peut

aller plus loin dans cette voie et établir des connexions anatomiques plus étroites encore entre les différentes régions de l'écorce occipitale et les différents segments des noyaux gris centraux. C'est ce que nous nous proposons de rechercher dans le chapitre suivant au moyen de tous les documents anatomiques connus et de recherches personnelles sur les dégénérescences secondaires du lobe occipital.

3° *Couche*$_e$ *Couche externe. — Faisceau longitudinal inférieur de Burdach. Stratum sagittale externum de Sachs. Fibres d'association à long trajet intra-hémisphérique.* — Des trois anneaux concentriques qui entourent la corne occipitale l'externe se présente avec le plus de netteté dans les préparations au *Pal* Il se détache sous forme d'un ruban foncé (Fli) qui tranche vivement sur la teinte plus pâle des radiations optiques en dedans, des fibres entrecroisées de la substance blanche en dehors. Ses éléments constituants ont la même origine que ceux des couches précédentes. Ils prennent également naissance dans l'écorce occipitale et gagnent la partie centrale de la substance blanche. Leur gros calibre et le fait qu'ils se groupent de bonne heure en faisceaux compacts permettent de les distinguer très tôt des fibres de projection et des fibres calleuses. Alors que ces dernières sont encore intimement mélangées, les longues fibres d'association apparaissent dans la partie moyenne de la substance blanche de la pointe occipitale sous forme d'une zone plus foncée dont les limites d'abord indécises (Pl. I, *fig.* 3, Fli) se

précisent de plus en plus. Parvenues au niveau de l'extrême pointe de la corne occipitale, elles entourent la zone moyenne des radiations optiques et forment dès lors un stratum régulier et facilement reconnaissable dans toute l'étendue du lobe occipital. Considérons-les sur une coupe passant par la partie moyenne du cunéus par exemple (Pl. I, *fig.* 7). Un faible grossissement permet de constater qu'elles n'ont ni la même épaisseur ni la même direction sur les différentes parois ventriculaires. Si nous les suivons à partir du lobe lingual (LL). où leur naissance peut être facilement étudiée, nous les voyons se porter obliquement en bas et en dehors en formant des faisceaux parallèles ; leur stratum augmente progressivement d'épaisseur en approchant de l'angle inféro-externe du ventricule. A ce niveau il subit une brusque augmentation de volume et change de direction pour remonter le long de la paroi externe en s'effilant de plus en plus jusqu'à l'angle supérieur du ventricule. A cet endroit il rencontre la portion de la couche externe qui, partie du lobe lingual, a suivi la scissure calcarine (Calc), traînée de fibres comprise entre le voile sagittal interne et les fibres d'association qui doublent le fond de cet important sillon.

Le *stratum sagittale externum* considéré sur une coupe verticale, peut donc être comparé à un triangle à base inférieure. De ses trois angles le supérieur est tantôt aigu (Pl. I, *fig.* 5, 6, 7), tantôt émoussé, (*fig.* 8) l'inféro-interne est remarquable par l'irradiation de ses fibres dans le lobe lingual, l'inféro-externe se distingue par une épaisseur considérable. Ce dernier est évidem-

ment le point de réunion des fibres provenant des circonvolutions des faces interne et inférieure du lobe, ainsi que du pôle occipital.

C'est à la partie inférieure de la couche externe que Burdach avait donné le nom de *faisceau longitudinal inférieur*.

Les longues fibres d'association conservent cette disposition dans toute l'étendue du lobe occipital (Pl. I), mais en pénétrant dans les lobes pariétal et temporal elles subissent certaines modifications dont nous avons déjà dit quelques mots en étudiant les radiations optiques. Tandis que la partie inférieure de leur zone persiste avec les caractères que nous venons d'indiquer, leur partie supérieure perd son individualité (Pl. II, 2, III). Les éléments qui la composent s'entrecroisent en haut et en dehors avec ceux de la substance blanche, en dedans avec ceux des radiations optiques ; les limites de la zone externe s'effacent par conséquent de plus en plus pour disparaître complètement au niveau du centre ovale.

Voyons maintenant comment les longues fibres d'association intra-hémisphérique se comportent sur les *coupes horizontales*.

Nous avons déjà précédemment insisté sur ce fait que, dans toute la région supérieure de l'hémisphère, les différentes fibres de la substance blanche ne sont pas organisées en faisceaux distincts. C'est seulement à la hauteur du plafond de la corne occipitale que la couche externe apparaît sous forme d'une ligne foncée (Fli) séparant nettement la zone des

radiations optiques (Ro) du reste de la substance blanche du lobe occipital.

Considérons-la dans les différents points de son parcours antéro-postérieur. Elle tire son origine de la pointe occipitale tout comme les fibres calleuses et les fibres de projection. Confondue avec ces dernières dans la substance blanche de la pointe, elle s'en dégage au niveau de l'extrémité postérieure du ventricule où ses fibres s'organisent en couche distincte. Elle se dédouble bientôt en deux portions ; L'interne, très mince, suit la scissure calcarine, tandis que l'externe longe toute la paroi correspondante de la corne occipitale, sous forme d'un faisceau compact, qui garde son individualité jusqu'au niveau de la partie postérieure de la couronne rayonnante. A ce moment les fibres du faisceau longitudinal inférieur se dispersent dans différentes directions. La plupart se terminent dans le lobe temporal et en particulier dans les première et deuxième circonvolutions de ce lobe, en se prolongeant toutefois jusqu'à lapointe de ce dernier. D'autres se recourbent en dedans pour se mêler aux fibres de la couronne rayonnante de la couche optique. Une autre portion concourt à la formation de la capsule externe. D'autres enfin se mettent en rapport avec les deuxième et troisième segments du noyau lenticulaire.

Fibres intra-occipitales formant par leur ensemble la substance blanche du lobe occipital. — Nous n'avons étudié jusqu'à présent que la substance blanche sagit-

tale du lobe occipital. Entre cette dernière et l'écorce se trouve une masse blanche tout aussi importante, qu'il nous reste à décrire maintenant. Elle est composée de fibres qui se portent d'un point à l'autre de l'écorce, réunissant soit des circonvolutions voisines d'une même face, soit des groupes de circonvolutions de différentes faces. Les premières ne diffèrent pas dans leur ensemble des fibres d'association que l'on rencontre dans toute l'étendue de l'hémisphère. Les secondes, au contraire, acquièrent dans certaines régions un développement tout à fait exceptionnel et méritent à ce titre d'attirer plus longtemps notre attention. Elles forment quatre faisceaux d'association principaux, qui ont tous ce point commun d'être en relation plus ou moins intime avec la scissure calcarine.

1° *Stratum calcarinum* de Sachs. Ce faisceau se présente dans les coupes vertico-transversales sous forme d'un ruban foncé doublant le fond de la scissure calcarine. Les fibres qui le composent, à direction verticale, réunissent le cunéus au lobe lingual ; les plus superficielles mettent en relation les deux lèvres de la scissure; les plus profondes se portent de la partie supérieure du cunéus à la face inférieure du lobe lingual.

Il s'observe sur toute l'étendue de la scissure. Après l'union de cette dernière avec la perpendiculaire interne, il se continue en avant et réunit le lobe lingual au lobe limbique de Broca.

2° *Stratum proprium cunei.* C'est un second système de fibres d'association courtes. Elles prennent naissance dans l'ergot de Morand, entourent les sillons propres

du cunéus parallèles à la scissure calcarine et se terminent au niveau du bord supérieur de l'hémisphère.

Enfin partant des deux lèvres de la scissure calcarine on observe deux faisceaux importants de fibres qui mettent en relation la région calcarinienne avec la convexité ; ce sont :

3° *Le faisceau transverse du cunéus* et 4° *le faisceau transverse du lobe lingual.* Le premier bien décrit sous le nom de *stratum cunéi transversum* par Sachs ne s'observe que dans la région du cunéus. Né de l'ergot de Morand. il passe au-dessus de la partie supérieure de la couche sagittale externe qu'il coiffe à la façon d'un capuchon, puis se recourbe de haut en bas et de dedans en dehors le long de la face externe du lobe occipital.

Ses fibres nettement groupées en faisceau jusqu'à l'angle externe et supérieur du ventricule, où elles forment un coude toujours reconnaissable, se dispersent aussitôt après dans la substance blanche, en se confondant avec les fibres de projection et d'association, à long trajet. La partie la plus antérieure de ce faisceau se porte obliquement d'arrière en avant et de dedans en dehors pour gagner la région du pli courbe.

Le *second*, entrevu par Sachs, qui n'en parle qu'incidemment, a fait l'objet d'une description spéciale de notre part.(1) Nous en avons montré la situation exacte, l'origine et l'importance physiologique. Né du lobe lingual et de la scissure calcarine, il se place immédiatement en dehors du faisceau longitudinal inférieur, en dé-

[1] Vialet. *Sur l'existence à la partie inférieure du lobe occipital d'un faisceau d'association distinct, le faisceau transverse du lobule lingual.* Comptes-rendus de la Société de Biologie, 29 juillet 1892.

crivant une courbe parallèle à celle de ce dernier. Ses fibres se distinguent de celles du longitudinal par leur calibre moins considérable et leur imprégnation moins foncée dans les colorations au Pal. Rassemblées en faisceau distinct le long des parois internes et inférieures du ventricule, elles forment un premier coude au niveau de son angle inféro-interne, un second coude au niveau de son angle inféro-externe, puis perdent leur individualité en s'irradiant dans la substance blanche de la convexité. Nous avons pu suivre ces fibres jusqu'au voisinage de la face externe. Ce faisceau relie le lobe lingual et la lèvre inférieure de la scissure calcarine à l'écorce de la face convexe du lobe occipital. Il représente donc, à notre avis, la moitié inférieure de l'important système d'association qui met en relation la région calcarinienne avec la convexité. Nous reviendrons plus loin avec détail sur la signification physiologique de ce faisceau.

Il existe encore un faisceau distinct à la face externe du lobe occipital. Ce faisceau, d'abord décrit par Wernicke chez le singe, sous le nom de *faiceau perpendiculaire de la convexité*, est également visible chez l'homme; il met en relation les circonvolutions supérieures du lobe occipital avec la base de ce dernier.

ECORCE DU LOBE OCCIPITAL

Particularités de structure. Ruban de Vicq d'Azyr. Recherches de Ramon y Cajal.

L'écorce du lobe occipital présente des particularités

de structure qui n'avaient pas échappé aux anciens anatomistes. Vicq d'Azyr avait déjà signalé dans la substance grise la présence d'une strie blanche moyenne connue depuis lors sous le nom de « *ruban de Vicq d'Azyr*. Broca [1] la considère comme une disposition constante de la base du lobe occipital. Le ruban de Vicq d'Azyr est particulièrement marqué dans la région calcarinienne ; il atteint son maximum de netteté sur le fond et les deux lèvres de la scissure calcarine et se prolonge en haut sur le cunéus, en bas sur le lobe lingual ; en arrière il suit la branche descendante de la scissure calcarine, il est enfin visible dans toute la région du lobe occipital.

Si l'on cherche à se rendre compte de la structure histologique de l'écorce occipitale, on se trouve en présence de de scriptions qui sont loin de concorder. Meynert [2] divise l'écorce occipitale en 6 couches concentriques ajoutant aux cinq zones classiques une nouvelle zone de pyramides géantes (6e couche des grandes cellules solitaires) et deux couches de noyaux ou de petits corpuscules. Cette conception acceptée par Huguenin et Obersteiner [3] s'accorde très difficilement avec les recherches modernes de Ramon y Cajal [4] sur les petits mammifères. C'est ainsi que la zone blanche intermédiaire qui d'après Meynert correspond aux couches 4 ou des cellules géantes solitaires, 5 ou des noyaux, 6 ou de la né-

[1] Broca. — *Bulletin de la Société d'Anthropologie*, t. II, p. 313.

[2] Meynert. *Vom Gehirne der Saugethiere.* — *Handbuch von Stricker.*

[3] Obersteiner, *Auteitumg bein Studium des Baues des nervösen Centralorgane*, 2e éd., 1892.

[4] Ramon y Cajal. — *Estructura de la Corteza occipital inferior de los pequenos mamiferos. Anal. de la Soc. Esp. de Hist. Nat.* t. XXII, 1893.

vroglie, est située d'après Ramon y Cajal dans la couche des petites pyramides.

Nous exposons d'après cet auteur les particularités histologiques qui caractérisent la région calcarinienne. Elles ont trait surtout à la zone moléculaire ainsi qu'aux 2e et 3e couches.

On peut distinguer 5 couches dans l'écorce occipitale.

1e *Couche moléculaire.*
2e *Couches des cellules fusiformes verticales.*
3e *Couche fibrillaire médiane ou couche des petites pyramides.*
4e *Couche des grandes pyramides.*
5e *Couches des corpuscules polymorphes.*

1° *zone moléculaire.* Elle est remarquable par son épaisseur et sa richesse en fibres nerveuses. Elle doit être divisée en deux zones secondaires, l'une interne abondante en fibres médullaires et pourvue de nombreux éléments fusiformes, l'autre externe, pauvre en fibres médullaires et riche en cellules polygonales.

(a) *Zone moléculaire interne. Cellules.* Elles sont toutes du type fusiforme pluripolaire, situées horizontalement à proximité des cellules fusiformes corticales. Leurs ramifications très longues ont la particularité d'émettre en guise de collatérales de fins rameaux à direction horizontale, ramifiés à angle droit et possédant toutes les propriétés des cylindre-axes. Leur tige grande, d'apparence protoplasmique, finit, après un trajet considérable, par se transformer en fibre d'aspect nerveux. Ces cellules forment un type *spécial, original, irréductible* (*b*) Ramon y

Cajal a recherché l'existence de ces cellules dans le cerveau des animaux à circonvolutions et il l'a trouvée dans

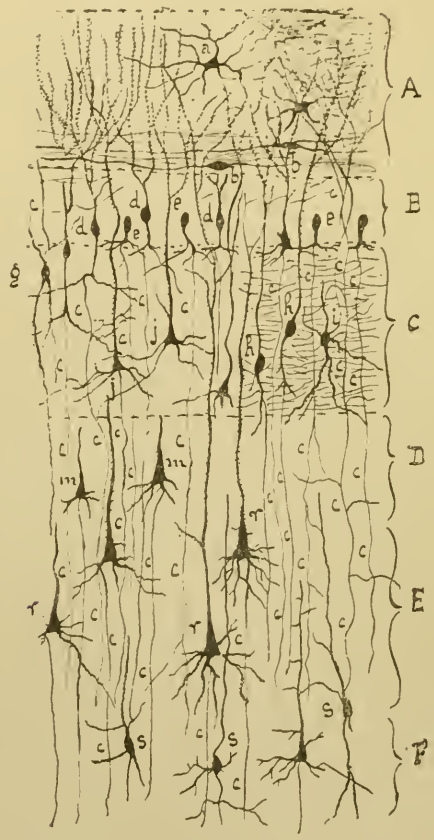

Fig. 7

Ecorce occipitale du cochon d'Inde de huit jours. Méthode double de Golgi. A, couche moléculaire. B, couche des cellules fusiformes. C, couche des fibres médullaires médianes. D, couche des pyramides moyennes. E, couche des grandes pyramides. F. couche des corpuscules polymorphes. a, cellule étoilée de la première couche cérébrale. b, cellules fusiformes, spéciales à l'écorce. d, fusiformes verticales. e, corpuscule piriforme. i, petite pyramide. g, cellule à expansion nerveuse ascendante. h, piriforme verticale de la 3e couche. j, pyramide petite. r, pyramide géante. s, cellules à cylindre-axe ascendant. m, pyramide moyenne.

un fœtus de veau : Retzius en aurait aussi constaté la présence chez l'homme.

Fibres. La zone moléculaire interne est le point de terminaison des nombreuses fibres ascendantes qui se ramifient en un plexus très riche autour des corpuscules pluripolaires.

(b) *Zone moléculaire externe.* Elle contient également de nombreuses fibres nerveuses ramifiées formant un plexus dans les mailles duquel se voient des cellules du second type de Golgi.

Leurs expansions protoplasmiques se divisent et se subdivisent, montrant un aspect dentelé et irrégulier qui contraste avec la régularité des cellules pluripolaires. Leur cylindre-axe chemine parallèlement à l'écorce, mais se décompose après un court trajet en une arborisation terminale compliquée dont les ramifications ne dépassent pas les frontières de la zone moléculaire.

En résumé, la zone moléculaire de l'écorce occipitale renferme des *cellules du second type de Golgi*, des cellules *pluripolaires* spéciales, les bouquets terminaux des pyramides et un nombre infini de fibres nerveuses provenant soit des éléments ganglionnaires autochtones, soit des cylindre-axes ascendants.

2° *Zone des cellules fusiformes verticales.* Ces cellules sont caractérisées par un corps ovoïde, à direction verticale (*d*). De leur pôle supérieur part une expansion protoplasmique ascendante qui gagne la zone moléculaire où elle se ramifie ; leur pôle inférieur donne naissance à une expansion protoplasmique descendante qui se résout en une arborisation horizontale de trois ou quatre ra-

meaux, en contact avec la troisième couche. Le cylindre-axe de ces éléments est d'une finesse extrême ; il prend naissance dans l'expansion ascendante au niveau de son arborisation terminale, croise la couche fibrillaire médiane à laquelle il abandonne deux ou trois collatérales et parvient jusqu'à la face inférieure de l'écorce.

3° *Couche des fibres médullaires médianes.* (Ruban de Vicq d'Azyr.)

Elle contient des cellules nerveuses et de nombreuses fibres médullaires.

Les *Cellules* sont de trois classes :

Les *petites pyramides.* (*j*)

Les *cellules fusiformes verticales* analogues à celles de la couche précédente. (*h*)

Les *cellules triangulaires* (*i*) caractérisées par leur cylindre-axe ascendant qui se termine au moyen d'une arborisation étendue dans la couche moléculaire.

Les *fibres* sont très nombreuses, elles cheminent horizontalement en s'étendant à une grande distance. La méthode de Weigert révèle que plusieurs d'entre elles possèdent une gaîne de myéline et qu'elles marchent dans toutes les directions, en constituant un riche plexus.

A l'exception des fibres qui croisent verticalement cette zone et qui représentent des cylindres-axes ascendants des corpuscules nerveux, toutes ces fibres sont des collatérales de cylindre-axes.

Ces recherches confirment l'opinion des auteurs qui comme Krause et Schwalbe considéraient le ruban de Vicq-d'Azyr comme un plexus de fibres nerveuses à myéline.

On peut soutenir avec Krause que ce ruban n'est autre chose qu'une exagération du plexus nerveux (plexus externe de Krause situé dans la première couche cérébrale) qui existe à l'état rudimentaire dans toute l'écorce.

4° *Couche des grandes pyramides.* Elle ne diffère pas de celle du reste de l'écorce cérébrale. Elle est composée de grands éléments de forme pyramidale, (r) dont la tige forme dans la zone moléculaire un panache protoplasmique, tandis que le prolongement de Deiters pénètre dans la substance blanche.

Dans la profondeur de cette couche les éléments cellulaires diminuent de grandeur en formant ainsi une zone de transition.

5e *Couche des corpuscules polymorphes.* Elle renferme des petites pyramides et des éléments fusiformes et triangulaires. Parmi ces derniers les plus remarquables sont ceux qui possèdent un cylindre-axe ascendant, dont l'expansion nerveuse se termine dans la couche moléculaire.

Nutrition du lobe occipital. — Le lobe occipital reçoit son sang de la cérébrale postérieure et plus spécialement des deux branches postérieures de cette artère, à savoir : l'artère temporale postérieure et l'artère occipitale.

L'artère *temporale postérieure* irrigue le lobule fusiforme et la troisième circonvolution occipitale.

L'*artère occipitale*, d'après de nouvelles recherches de Von Monakow, se divise elle-même en trois rameaux dont l'antérieur chemine dans la scissure pariéto-occi-

pitale, *artère de la scissure pariéto-occipitale* ; le moyen plus petit se répand à la surface du cunéus, *(artère du cunéus)*, tandis que le postérieur, le plus important de tous, s'enfonce dans la scissure calcarine ; il se ramifie dans le cunéus en haut, le lobe lingual en bas, le pôle occipital et les circonvolutions occipitales de la face externe. Par sa distribution l'artère occipitale correspond comme nous le verrons au territoire du centre visuel cortical. C'est elle qui est la plus souvent en cause dans les cas d'hémianopsie corticale. De son intégrité dépend le fonctionnement normal du centre visuel, elle mérite donc le nom d'*artère de la vision cérébrale*.

CHAPITRE III

Etude critique des documents anatomo-cliniques.

SOMMAIRE. — I. Documents anatomo-cliniques macroscopiques. Hémianopsies corticales. Cécités corticales, Cas négatifs.
II. Documents anatomo-cliniques basés sur un examen microscopique méthodique. von Monakow. Henschen.

Guidés par les notions anatomiques que nous venons d'exposer, nous sommes en mesure d'étudier avec fruit les documents anatomo-cliniques sur lesquels repose la détermination du centre visuel cortical de l'homme. Ces documents comprennent tous les cas de *cécité, d'hémianopsie ou de toute autre altération du champ-visuel, relevant d'une lésion corticale*, avec intégrité complète de la vision périphérique.

Leur nombre s'est considérablement accru dans ces dernières années, il s'élève à l'heure actuelle à plus de cent et nous offre ainsi une base d'appréciation importante.

On peut ranger les lésions corticales visuelles au point-de vue de leur nature dans les cinq groupes suivants : Traumatismes, tumeurs, abcès, hémorrhagies, ramol-

lissements. Ces derniers constituent la lésion de choix ; seuls ils sont capables de réaliser, lorsqu'ils sont circonscrits, l'expérience physiologique idéale, qui consiste à détruire un territoire cortical restreint en respectant les régions voisines. Faisons remarquer à ce propos que les ramollissements du lobe occipital ne sont pas aussi rares qu'on le croit généralement. Il suffit, pour s'en convaincre, de suivre les autopsies d'un hospice de vieillards tel que celui de Bicêtre par exemple. L'on est frappé de voir que les lésions de la cérébrale postérieure entrent pour une proportion fort respectable dans le chiffre total des ramollissements.

S'ils ne sont pas plus souvent diagnostiqués pendant la vie, c'est que l'hémianopsie passe souvent inaperçue par suite de l'absence presque complète de signes subjectifs. L'on pourrait dire à cet égard, en parodiant le mot de Lasègue : « Beaucoup sont hémianopsiques sans le savoir. » Comme l'hémianesthésie, l'hémianopsie doit être cherchée et ce n'est que par l'exploration minutieuse du champ visuel, par l'étude attentive de symptômes subjectifs souvent fugaces, que l'on arrive à établir l'existence de ce trouble visuel si souvent méconnu par le malade et par le médecin.

Désireux de n'utiliser dans la recherche d'une localisation aussi délicate que celle du centre visuel, que des documents d'une exactitude aussi sincère que possible, nous avons mis de côté un certain nombre de cas dont la valeur ne nous paraît pas suffisante pour le but que nous proposons. Ce sont :

1° *Les traumatismes non suivis d'autopsie.* Le siège et la direction de la plaie crânienne ainsi que les détails de l'intervention chirurgicale ne fournissent à notre avis que des présomptions insuffisantes sur la localisation cérébrale. Tels sont les cas de Bruns, [1] Hense, [2] Tilley [3]. (Traumatisme du lobe pariétal) de Keen et Thompson [4] (Traumatisme du lobe occipital).

2° *Les cas publiés avec renseignements incomplets*, soit du côté des symptômes oculaires (pas d'exploration du champ visuel ni du fond de l'œil), soit du côté des lésions. Tels sont les cas de Jastrowitz [5], (obs. II); Rosenthal, [6] Berger [7], (obs. II); Nothnagel [8], (obs. 1887).

3° *Les cas d'hémianopsie corticale compliqués de lésions des noyaux gris centraux.*

Freund. [9] Obs. I.— Lésions simultanées du lobe pariétal et de la couche optique.— Henschen [10]. Obs. XVI. — Lésions simultanées du lobe pariétal et du pulvinar. — Obs. XXII. — Lésions simultanées du lobe occipital, de la couche optique et du corps genouillé externe. — Obs. X. — Lésions simultanées du lobe occipito-temporal et du corps grenouillé externe.

[1] Bruns. *Neurol. Centralbl.* 1890, n, 16.

[2] Hense. *Hischbergs Centralbl. fur Augenheilk.* 1881. p. 204.

[3] Tilley. *Opthalm. Review.* 1890. p. 245.

[4] Keen et Thompson. *Journ. of. nervous and meutal diseases.* 1886, p. 6.

[5] Jastrowitz. *Hirschbergs Centralblatt fur Augenheilk.* 1877, p. 256.

[6] Rosenthal. *Wiener Medic. Jahrbuch.* 1878.

[7] Berger. *Breslauer artzlicher Zeitschr.* 1885. n. 1.

[8] Nothnagel. *Verhandl des Congr. fur innere medic.* 1887, p. 116.

[9] Freund. *Arch. fur Psychiarie.* Vol. XX. p. 277.

[10] Henschen. *Klinische und anatomische Beitrage zur pathologie des Gehirns.*

4° *Les cas compliqués de névrite optique.* Eskridge [1], Handford [2], Edgreen [3], Leyden [4], (obs. III).

Tous ces cas sont passibles d'objections plus ou moins sérieuses et ne présentent pas à notre avis une certitude scientifique suffisante.

Les cas utilisables peuvent être classés en deux grandes catégories.

1° *Les cas de cécité ou d'hémianopsie corticale dont les lésions n'ont été étudiées qu'à l'œil nu,* soit par l'inspection seule de la corticalité, soit à l'aide de coupes macroscopiques. Ces cas sont de beaucoup les plus nombreux; nous verrons plus loin que leur valeur est loin d'égaler leur nombre.

2° *Les lésions analogues mais soumises à un examen microscopique méthodique par coupes sériées.*

Ces cas sont encore très rares, tandis que leur valeur est considérable.

Etudions séparément chacune de ces catégories.

I. — DOCUMENTS ANATOMO-CLINIQUES MACROSCOPIQUES

Nous avons dressé d'une façon aussi complète que possible la liste de ces cas par ordre chronologique. Afin d'en faciliter la lecture, nous avons disposé les observations sous forme de tableau. D'un côté, se trouve la symptomatologie, de l'autre les lésions. Nous avons di-

[1] Eskridge. *Journ. of. nervous and mental diseases.* 1885 p. 1.
[2] Handford. *Centralbl. fur Augenheilh.* 1888. p. 454.
[3] Edgren. *Hygiea.* 1890, p. 117.
[4] Leyden. *Virchow Festschrift.* 1871. vol. III. p. 295.

visé les symptômes en *oculaires* et *cérébraux* en distinguant parmi les premiers ceux qui ont trait à l'acuité visuelle et à la réfraction, à l'état des pupilles et du fond de l'œil, enfin aux signes tirés de l'exploration du champ visuel. Cette classification montre combien de lacunes il y a encore dans nombre d'observations soit du fait d'un examen insuffisant, absence de notions ophthalmologiques chez les observateurs, soit du fait de l'affaiblissement psychique ou général des malades, difficulté ou impossibilité d'un examen sérieux chez les aliénés, les déments séniles, les hémiplégiques confinés au lit ou dans un état de gâtisme plus ou moins complet.

Dans les lésions nous avons mis à part celles qui sont en rapport médiat ou immédiat avec les symptômes oculaires et celles qui siègent dans les régions du cerveau qui n'ont rien à faire avec la vision. Enfin nous avons noté l'absence ou la présence des dégénérescences secondaires.

A. HEMIANOPSIES CORTICALES.

1863.

1. **Chaillou**. (Bulletin de la société anatomique de Paris), 1863, p. 70 Femme, 69 ans.

A. SYMPTOMES.

(a) OCULAIRES. *Réfraction et acuité visuelle.* —
Fond de l'œil. —

Etat des pupilles. —

Champ visuel. — Hémianopsie latérale (Probablement du côté gauche.

(b) Cérébraux. Deux ictus apoplectiques. — Troubles de la parole. — Parésie du bras droit. — Mort dans le coma à la suite d'une troisième attaque.

B. LÉSIONS.

(a) En rapport avec les symptomes visuels. Atrophie de la circonvolution bordant en arrière la scissure de Sylvius. Large perte de substance à la face interne du lobe postérieur du cerveau pénétrant jusqu'au ventricule.

(b) Cérébrales associées. Deux petits foyers de ramollissement dans la couche optique. Ramollissement récent du corps strié.

(c) Dégénérescence secondaire de l'appareil nerveux visuel. N'est pas mentionnée.

1866.

2. Levick. Journal de Médecine, 1866, octobre, p. 314. Homme 40 ans.

A. SYMPTOMES.

(a) Oculaires. *Réfraction et acuité visuelle.* —

Fond de l'œil. —

Etat des pupilles. —

Champ visuel. — Hémianopsie gauche.

(b) Cérébraux. Etourdissement. Somnolence.
Mort dans le coma.

B. LÉSIONS.

(a) En rapport avec les symptomes visuels. Abcès d'un pouce et demi de diamètre dans le lobe postérieur de l'hémisphère droit.

(b) Cérébrales aassociées. Petit abcès dans le lobe antérieur gauche. Ventricules latéraux tapissés d'un exsudat inflammatoire.

(c) Dégénérescence secondaire de l'appareil nerveux visuel. N'est pas mentionnée.

1874.

3. **Wernicke et Foerster.** Wernicke-Lehrbuch II, p. 190.
Homme 70 ans.

A. SYMPTOMES.

(a) Oculaires. *Réfraction et acuité visuelle.* —
Fond de l'œil. —
Etat des pupilles. —
Champ visuel. — Hémianopsie droite avec conservation de la fixation centrale jusqu'à 5°-10°.

(b) Cérébraux. Hémiplégie droite. Aphasie.

B. LÉSIONS.

(a) En rapport avec les symptomes visuels. Ramollissement cortical détruisant la moitié de la convexité du lobe

occipital, le pli courbe et le lobule pariétal inférieur. Le foyer pénètre dans la profondeur jusqu'à l'épendyme, et coupe les radiations optiques, dans une hauteur de deux centimètres.

(b) Cérébrales associées. Petits foyers disséminés dans le noyau lenticulaire gauche, la couche optique et la capsule interne.

(c) Dégénérescence secondaire de l'appareil nerveux visuel. Bandelette, corps genouillés externes, couche optique, et tubercules quadrijumeaux normaux à l'examen macroscopique. Pas d'examen microscopique.

1877.

4. **Jastrowitz**. Centralblatt. f. Aug. 1877, p. 254.
Homme.

A. SYMPTOMES.

(a) Oculaires. *Réfraction et acuité visuelle.* — Bonne vue.
Fond de l'œil. — Normal.
Etat des pupilles. —
Champ visuel. — Hémianopsie droite.

(b) Cérébraux. Hémiplégie droite.

B. LÉSIONS.

(a) En rapport avec les symptomes visuels. Sarcome du lobe occipital intéressant les radiations de Gratiolet et s'avançant jusqu'à la partie postérieure de la couche optique.

(b) Cérébrales associées. Nulles.

(c) Dégénérescence secondaire de l'appareil nerveux visuel.
Nerfs optiques, corps genouillés et tubercules quadrijumeaux normaux.
Pas d'examen microscopique.

—

5. **Charcot-Pitres**. Revue de médecine, 1877, p. 372. Obs. XXXIV. Femme, 52 ans.

A. SYMPTOMES.

(a) Oculaires. *Réfraction et acuité visuelle.* —
Fond de l'œil. — Pâleur des deux papilles.
Etat des pupilles. —
Champ visuel. — Hémianopsie gauche.

(b) Cérébraux. Hémiplégie gauche après ictus apoplectique.

B. LÉSIONS.

(a) En rapport avec les symptomes visuels. Aucune.

(b). Cérébrales associées. Ramollissement récent de tout le lobe gauche du cervelet et du pédoncule cérébelleux du même côté.

Foyers de ramollissement anciens sur la première frontale, frontale ascendante et la sphénoïdale. Lacune de la grosseur d'un haricot dans le noyau lenticulaire de chaque côté.

(c) Dégénérescence secondaire de l'appareil nerveux visuel
N'est pas mentionnée.

—

6. **Hutin**. Thèse de Paris, 1877. Obs. V.
Homme, 76 ans.

A. SYMPTOMES.

(a) Oculaires. *Réfraction et acuité visuelle.* —
Fond de l'œil. —
Etat des pupilles. —
Champ visuel. — Rétréci du côté gauche.
Examen incomplet. Hémianopsie probable.

(b). Cérébraux. Parésie du côté gauche.
Anesthésie du côté gauche.
Sens spéciaux diminués du côté gauche.

B. LÉSIONS.

(a) En rapport avec les symptomes visuels. Ramollissement du pli courbe et de la portion avoisinante du lobe occipital. Sur une coupe le foyer de ramollissement a le volume d'un œuf de pigeon et s'étend profondément dans la substance blanche sous-jacente.

(b) Cérébrales associées. Ramollissement de la troisième frontale et de la pariétale ascendante.

(c) Dégénérescence secondaire de l'appareil nerveux visuel. N'est pas mentionnée.

1878.

7. **Hosch**. Klin. Monat. f. Augenheilk, 1878, p. 284
Homme, 54 ans.

A. SYMPTOMES.

a. Oculaires. *Réfraction et acuité visuelle.*

OEil gauche. V. $= \frac{16}{20}$

OEil droit V. $= \frac{16}{30}$

Fond de l'œil. — Papilles à contours mal délimités. Hémorrhagies rétiniennes.

Etat des pupilles. —

Champ visuel. — Hémianopsie gauche. Vision centrale conservée.

(b) Cérébraux. Ictus apoplectiques.

B. LÉSIONS.

(a) En rapport avec les symptomes visuels. *Hémisphère droit.* Kyste hémorrhagique ancien ayant détruit la plus grande partie du lobe occipital et pénétrant dans le ventricule latéral. Hémorrhagie récente dans la bandelette droite.

(b) Cérébrales associées. *Hémisphère gauche.* Cicatrice de foyer hémorrhagique dans la substance blanche du lobe pariétal.

Foyer récent dans le 3e ventricule.

(c) Dégénerescence secondaire de l'appareil nerveux visuel. Atrophie du chiasma, et du faisceau interne des nerfs optiques.

8. **Baumgarten.** Centralblatt. f. med. Wiss. 1878.

Homme.

A. SYMPTOMES.

(a) Oculaires. *Réfraction et acuité visuelle.* — Vision normale.
Fond de l'œil. —
Etat des pupilles. —
Champ visuel. — Hémianopsie gauche.

(b) Cérébraux. — Nuls,

B. LÉSIONS.

(a) En rapport avec les symptomes visuels. Kyste apoplectique ancien du lobe occipital droit, comprenant les trois circonvolutions occipitales.

(b) Cérébrales associées. Ramollissement de la paroi supérieure de la corne antérieure du ventricule latéral gauche. Cicatrice de foyer d'apoplexie dans la couche optique droite.

(c) Dégénérescence secondaire de l'appareil nerveux visuel. Bandelettes, nerfs optiques, corps genouillés internes et externes, tubercules quadrijumeaux normaux à l'examen macroscopique et microscopique.

1879.

9. **Westphal.** Charité. Annalen, 1879. VI p. 343.
Homme, 42 ans.

A. SYMPTOMES.

(a) Oculaires. — *Réfraction et acuité visuelle.* —
Fond de l'œil. — Moitié externe de la papille gauche présente des contours diffus.
Etat des pupilles. —
Champ visuel. — Hémianopsie gauche, hallucinations visuelles colorées.

(b) Cérébraux. — Ictus apoplectiques. Hémiplégie passagère. Hémianesthésie passagère.

B. LÉSIONS.

(a) En rapport avec les symptomes visuels. Ramollissement étendu des lobes pariétal et occipital du côté droit. Substance blanche des lobes pariétal et occipital rougeâtre et molle. Corps granuleux nombreux.

(b) Cérébrales associées. Ramollissement du lobe temporal.

(b) Dégénérescence secondaire de l'appareil nerveux visuel. Ganglions de la base, bandelettes et chiasma normaux.

—

10. Nothnagel, Topische Diagnostick, p. 389.
Homme, 51 ans.

A. SYMPTOMES.

(a) Oculaires. *Réfraction et acuité visuelle.* —
Fond de l'œil. — Normal.
Etat des pupilles. —
Champ visuel. — Hémianopsie droite.

(b) Cérébraux. Parésie du bras gauche.

B. LÉSIONS.

(a) En rapport avec les symptomes visuels. Ramollissement de tout le lobe occipital gauche. Ramollissement circonscrit de la troisième occipitale droite.

(b) Cérébrales associées. Nulles.

(c) Dégénérescence secondaire de l'appareil nerveux visuel. Ganglions de la base, bandelettes et nerfs optiques normaux. Pas d'examen microscopique.

—

11. Dmitrowsky et Lebeden. Medicin. Bote, 1879.
Malade, âgé de 22 ans.

A. SYMPTOMES.

(a) Oculaires. *Réfraction et acuité visuelle.* —
Fond de l'œil. — Névrite optique.
Etat des pupilles. Dilatation pupillaire.
Champ visuel. — Hémianopsie droite.

(b) Cérébraux. Maux de tête, sonnolence.
Parésie faciale droite.

B. LÉSIONS.

(a) En rapport avec les symptomes visuels. Hémorrhagie dans la couronne rayonnante et dans la substance blanche du lobe temporal, au niveau des deuxième et troisième temporales.

(b) Cérébrales associées. Nulles.

(c) Dégénérescence secondaire de l'appareil nerveux visuel. N'est pas mentionnée.

—

12. **Curschmann**. Centralblatt f. Augenheilk. 1879. p. 181.
Homme, 50 ans.

A. SYMPTOMES.

(a) OCULAIRES. *Réfraction et acuité visuelle.* —
Fond de l'œil. — Normal.
Etat des pupilles. –
Champ visuel. — Hémianopsie gauche avec conservation de la vision centrale.

(b) CÉRÉBRAUX. Nuls.

B. LÉSIONS

(a) EN RAPPORT AVEC LES SYMPTOMES VISUELS. Ramollissement de la pointe du lobe occipital et du cunéus à droite, limité à l'écorce.

(b) CÉRÉBRALES ASSOCIÉES. Nulles.

(c) DÉGÉNÉRESCENCE SECONDAIRE DE L'APPAREIL NERVEUX VISUEL. Bandelettes et chiasma normaux. Pas d'examen microscopique.

1882.

13. **Jany**. Archiv. f. Augenheilk, 1882, p. 190.
Femme, 21 ans.

A. SYMPTOMES.

(a) OCULAIRES. *Réfraction et acuité visuelle.*— OEil gauche: Compte les doigts à 8 centimètres. OEil droit : $V = \frac{1}{6}$

Fond de l'œil. — Stase papillaire.

Etat des pupilles. —

Champ visuel. — Hémianopsie droite avec rétrécissement supérieur et inférieur. Ligne de démarcation ne passant pas par le point de fixation.

(b) Cérébraux. Sensibilité diminuée dans la moitié droite de la face.

B. Lésions.

(a) En rapport avec les symptomes visuels. Gliosarcome de 9 centimètres occupant la partie postérieure de l'hémisphère gauche, depuis la pointe du lobe occipital jusqu'au niveau de la corne sphénoïdale.

Destruction de toute la substance blanche du lobe occipital.

(b) Cérébrales associées. Nulles.

(c) Dégénérescence secondaire de l'appareil nerveux visuel. N'est pas mentionnée.

—

14. **Wernicke-Han.** Virchow's Archiv. 1882, p. 335.

Homme, 47 ans.

A. Symptomes.

(a) Oculaires. *Réfraction et acuité visuelle.* —

Fond de l'œil. — Normal.

Etat des pupilles. —

Champ visuel. — Hémianopsie droite. Ligne de démarcation passant presque par le point de fixation.

(b) Cérébraux. Hémiparésie droite. Troubles du sens musculaire dans le membre supérieur droit.

B. LÉSIONS.

(a) En rapport avec les symptomes visuels. Abcès d'origine tuberculeuse occupant toute la substance blanche du lobe occipital jusqu'à la queue du noyau caudé, ouvert dans la corne occipital du ventricule latéral.

(b) Cérébrales associées. Nulles.

(c) Dégénérescence secondaire de l'appareil nerveux visuel. N'est pas mentionnée.

—

15. **Samelsohn**. Berlin. Klin. Wochenchrift, 1882.
Homme, 39 ans.

A. SYMPTOMES.

(a) Oculaires. *Réfraction et acuité visuelle.* —
Fond de l'œil. —
Etat des pupilles. —
Champ visuel. — Hémianopsie droite dépassant de 3° le point de fixation.

(b) Cérébraux. Nuls.

B. LÉSIONS.

(a) En rapport avec les symptomes visuels. Tumeur volumineuse du lobe occipital.

(b) Cérébrales associées. Nulles.

(c) Dégénérescence secondaire de l'appareil nerveux visuel. N'est pas mentionnée.

16. Stenger. Obs : VII. Archiv. fur Psych. 1882. p. 242.
Homme, 32 ans.

A. SYMPTOMES.

(a) OCULAIRES. *Réfraction et acuité visuelle.* —
Fond de l'œil. —
Etat des pupilles. —
Champ visuel. — Hémianopsie homonyme gauche complète.
(b) CÉRÉBRAUX. Hémiplégie et hémianesthésie gauche.

B. LÉSIONS.

(a) EN RAPPORT AVEC LES SYMPTOMES VISUELS. Ramollissement cortical des lobes pariétal et occipital. Lacune partant de la couche optique, s'étendant en arrière et en dehors à travers la substance blanche du lobe occipital.

(b) CÉRÉBRALES ASSOCIÉES. Nulles.

(c) DÉGÉNÉRESCENCE SECONDAIRE DE L'APPAREIL NERVEUX VISUEL. N'est pas mentionnée.

—

17. Westphal. Charité. Annalen, 1882, p. 466.
Homme, 38 ans.

A. SYMPTOMES.

(a) OCULAIRES. *Réfraction et acuité visuelle.* — Compte les doigts avec les deux yeux.
Fond de l'œil. — Pas de névrite optique.
Etat des pupilles. — Pupille droite un peu plus dilatée.

Champ visuel. — Hémianopsie gauche.

(b) Cérébraux. Hémianesthésie et perte du sens musculaire.

B. LÉSIONS.

(a) En rapport avec les symptomes visuels. Ramollissement de la partie inférieure du lobe occipital.

(b) Cérébrales associées. Ramollissement du lobule pariétal inférieur, du pli courbe, des deuxième et troisième temporales.

(c) Dégénérescence secondaire de l'appareil nerveux visuel. Couche optique, nerfs optiques, chiasma normaux. Pas d'examen microscopique.

—

18. Haab. Klin : Monatsbl. 1882, p. 149.
Femme, 61 ans.

A. SYMPTOMES.

(a) Oculaires. *Réfraction et acuité visuelle.* — Normale.
Fond de l'œil. — Normal.
Etat des pupilles. — Pupilles égales, réagissant bien.
Champ visuel. — Hémianopsie gauche. Ligne de démarcation passant à peu près par le point de fixation.

(b) Cérébraux. Hémiparésie gauche.

B. LÉSIONS.

(a) En rapport avec les symptomes visuels. Foyer kystique de ramollissement ayant détruit la pointe du lobe occi-

pital, s'étendant à la face interne jusqu'à 9 centimètres de cette dernière et mesurant 3 centimètres de hauteur. Ce ramollissement est cortical et n'atteint pas la corne postérieure.

(b) Cérébrales associées. Nulles.

c) Dégénérescence secondaire de l'appareil nerveux. L'examen microscopique n'a été pratiqué que pour le segment antérieur des voies optiques. Nerfs optiques, chiasma, bandelettes, corps genouillé externe, couche optique, tubercules quadrijumeaux normaux.

—

19. Marchand. Archiv. f. Opht. p. 74.
Homme, 72 ans.

A. SYMPTOMES.

(a) Oculaires. *Réfraction et acuité visuelle.* —
Fond de l'œil. —
Etat des pupilles. —
Champ visuel. — Hémianopsie gauche complète.

(b) Cérébraux. Hémiplégie gauche.

B. LÉSIONS.

(a) En rapport avec les symptomes visuels. Ramollissement du lobule pariétal inférieur, des trois circonvolutions occipitales et des radiations optiques.

(b) Cérébrales associées. Ramollissement du sillon de Rolando, et de la première temporale.

(c) Dégénérescence secondaire de l'appareil nerveux visuel. Chiasma, bandelette et couche optique normaux. La dégénérescence secondaire n'a pas eu le temps de se produire.

—

20. Stenger. Obs. VIII. Archiv. f. Psychiatrie, 1882, p. 246. Homme, 56 ans.

A. SYMPTOMES.

(a) Oculaires. *Réfraction et acuité visuelle.* —
Fond de l'œil. —
Etat des pupilles. —
Champ visuel. — Hémianopsie gauche.

(b) Cérébraux. Perte du sens musculaire de la main gauche.

B. LÉSIONS.

(a) En rapport avec les symptomes visuels. Ramollissement étendu des lobes pariétal et occipital droits, s'étendant du pôle occipital à la pariétale ascendante; Atrophie de la couche optique intéressant la corne occipitale.

(b) Cérébrales associées. Nulles.

(c) Dégénérescence secondaire de l'appareil nerveux visuel. N'est pas mentionnée.

—

21. **Huguenin-Haab**. Klin Monatsbl. 1882, p. 143.
Femme, 8 ans.

A. SYMPTOMES.

(a) OCULAIRES. *Réfraction et acuité visuelle.* —
Fond de l'œil. — Névrite optique.
Etat des pupilles. — Egales.
Champ visuel. — Hémianopsie gauche.

(b) CÉRÉBRAUX. Nuls.

B. LÉSIONS.

(a) EN RAPPORT AVEC LES SYMPTOMES VISUELS. Tubercule à la face interne du lobe occipital de 3 centimètres de diamètre, s'enfonçant de 2 c^m 1/2 dans la substance blanche, partageant en deux le sillon de l'hippocampe.

(b) CÉRÉBRALES ASSOCIÉES. Tubercule à la pointe du lobe frontal et de la deuxième frontale.

(c) DÉGÉNÉRESCENCE SECONDAIRE DE L'APPAREIL NERVEUX VISUEL. Pas d'examen microscopique.

—

22. **Richter**. Neurol. Centralblatt 1883, p. 307.
Homme, 54 ans.

A. SYMPTOMES.

(a) OCULAIRES. *Réfraction et acuité visuelle.* — Lisait avec peine.
Fond de l'œil. —
Etat des pupilles. — Pupilles égales, à réaction normale.
Champ visuel. — Hémianopsie gauche, limitée verticalement.

(b) Cérébraux. Hémiplégie gauche. Fourmillements dans les mains.

B. LÈSIONS.

(a) En rapport avec les symptomes visuels. Hémorrhagie ancienne dans le lobe temporal droit, détruisant les radiations optiques.

(b) Cérébrales associées. Hémorrhagie dans le troisième et le quatrième ventricules.

(c) Dégénérescence secondaire de l'appareil nerveux visuel. N'est pas mentionnée.

—

23. **Binswanger**. Observation III. Charité Annalen, 1883, p. 523.
Femme, 36 ans.

A. SYMPTOMES.

(a) Oculaires. *Réfraction et acuité visuelle.* —
Fond de l'œil. —
Etat des pupilles. — Pupilles inégales.
Champ visuel. — Hémianopsie droite, ligne de démarcation passant par le point de fixation, puis rétrécissement du champ visuel.

(b) Cérébraux. Démence.

B. LÉSIONS.

(a) En rapport avec les symptomes visuels. Ramollissement de la convexité du lobe occipital gauche de la grosseur d'une

pièce d'un franc. Ramollissement à la convexité du lobe occipital droit de même dimension.

(b) Cérébrales associées. Nulles.

(c) Dégénérescence secondaire de l'appareil nerveux visuel. N'est pas mentionnée.

1884.

24. Alt. Journal of ophthalmology, 1883, mai.
Homme, 49 ans.

A. SYMPTOMES.

(a) Oculaires. *Réfraction et acuité visuelle.* — Abaissement de la vue.
Fond de l'œil. — Normal.
Etat des pupilles. —
Champ visuel.— Hémianopsie droite d'abord périphérique puis complète.

(b) Cérébraux. Aphasie.

B. LÉSIONS.

(a) En rapport avec les symptomes visuels. Abcès consécuti à un traumatisme du crâne occupant tout le lobule pariétal inférieur.

(b) Cérébrale associées. Nulles.

(c) Dégénérescence secondaire de l'appareil nerveux visuel. N'est pas mentionnée.

1885.

25. **Richter**. Archiv. fur. Psychiatrie, 1885, p. 641.
Homme, 41 ans.

A. SYMPTOMES.

(a) OCULAIRES. *Réfraction et acuité visuelle.* —
Fond de l'œil. — Normal.
Etat des pupilles. —
Champ visuel. — Hémianopsie gauche s'étendant jusqu'à la ligne médiane.

(b) CÉRÉBRAUX. Nuls.

B. LÉSIONS.

(a) EN RAPPORT AVEC LES SYMPTOMES VISUELS. Ramollissement du cunéus, des lobes lingual et fusiforme ainsi que des trois circonvolutions occipitales de la face externe. Intégrité de la pointe occipitale.

(b) CÉRÉBRALES ASSOCIÉES. Nulles.

(c) DÉGÉNÉRESCENCE SECONDAIRE DE L'APPAREIL NERVEUX VISUEL. Radiations optiques dégénérées, couche optique ratatinée.

—

26. **Féré**. Archives de Neurologie, 1885, p. 229.
Homme, 52 ans.

A. SYMPTOMES.

(a) OCULAIRES. *Réfraction et acuité visuelle.* —

Fond de l'œil. — ormal.

Etat des pupilles. —

Champ visuel. — Hémianopsie droite. Ligne de démarcation passant par le point de fixation.

(b) Cérébraux. Diminution de la sensibilité.

B. LÉSIONS.

(a) En rapport avec les symptomes visuels. Plaque jaune superficielle, comprenant la plus grande partie du coin et une petite étendue de la deuxième circonvolution temporo-occipitale adjacente.

(b) Cérébrales associées. Nulles.

(c) Dégénérescence secondaire de l'appareil nerveux visuel. Chiasma, bandelettes, corps genouillé externe, couche optique, tubercules quadrijumeaux normaux à l'examen macroscopique. Pas d'examen microscopique.

—

27. **Wilbrand.** Graefes Archiv.f.ophth. 1885, XXXI. p. 119. Homme, 63 ans.

A. SYMPTOMES.

a) Oculaires. —*Réfraction et acuité visuelle.* O. G. H^{m} 1/40 V-1
O. D. H^{m} 1/20 V-12.

Fond de l'œil. — Névrite optique de l'œil gauche.

Etat des pupilles. — Réaction pupillaire normale.

Champ visuel.— Hémianopsie homonyme droite absolue. Ligne de démarcation dépassant de quelques degrés le point de fixation.

B. LÉSIONS.

(a) En rapport avec les symptomes visuels. *Hémisphère gauche.* Atrophie du cuneus et de toute la portion du lobe occipital située en arrière de la scissure calcarine, de la moitié postérieure du lobule fusiforme, de la circonvolution de l'hippocampe et de la face inférieure de tout le lobe occipital.

(b) Cérébrales associées. Nulles.

(c) Dégénérescence secondaires de l'appareil nerveux visuel. Dégénérescence du corps genouillé externe, du pulvinar qui sont à peine reconnaissables. Bandelette optique gauche plus petite que la droite.

—

28. Oppenhein. Charité Annalen, 1885 p. 338.

A. SYMPTOMES.

(a) Occulaires. *Réfraction et acuité visuelle.* —
Fond de l'œil. — Normal.
Etat des pupilles. — Pupilles étroites, faible réaction.
Champ visuel. — Hémianopsie gauche.

(b) Cérébraux. Hémiparésie. Hémianesthésie.

B. LÉSIONS.

(a) En rapport avec les symptomes visuels. Tumeur du lobe pariétal inférieur droit pénétrant jusqu'au plafond de la corne postérieure dilatée.

(b) Cérébrales associées. Œdème du lobe frontal.

(c) Dégénérescence secondaire de l'appareil nerveux visuel. N'est pas mentionnée.

1886

29. **Gruning**. Trans. of the amer. ophth. Soc. XXX.

A. SYMPTOMES.

(a) Oculaires *Réfraction et acuité visuelle.* —
Fond de l'œil. — Névrite optique double.
Etat des pupilles. —
Champ visuel. — Hémianopsie droite.

(b) Cérébraux. Hémiplégie droite. Hémianesthésie droite.

B. LÉSIONS.

(a) En rapport avec les symptomes visuels. Sarcome de 10 centimètres de diamètre du lobe occipital gauche s'étendant jusqu'au pli courbe.

(b) Cérébrales associées. Nulles.

(c) Dégénérescence secondaire de l'appareil nerveux visuel. Pulvinar et corps genouillé externe aplatis. Nerfs optiques, chiasma, bandelettes paraissent normaux à l'examen macroscopique.

—

30. **Janeway**. Journal of nerv. and. ment. disease 1886, p. 224. Homme, 25 ans.

A. SYMPTOMES.

(a) OCULAIRES. *Réfraction et acuité visuelle.* —
Fond de l'œil. — Névrite optique.
Etat des pupilles. —
Champ visuel. — Hémianopsie gauche.

(b) CÉRÉBRAUX. Hémiplégie et hémianesthésie gauches.

B. LÉSIONS.

(a) EN RAPPORT AVEC LES SYMPTOMES VISUELS. Abcès du lobe occipital droit occupant toute la substance blanche.

(b) CÉRÉBRALES ASSOCIÉES. Nulles.

(c) DÉGÉNÉRESCENCE SECONDAIRE DE L'APPAREIL NERVEUX VISUEL. N'est pas mentionnée.

—

31. Noyes. Obs. I. Journal of nerv. and ment. diseases 1886. Homme, 52 ans.

A. SYMPTOMES.

(a) OCULAIRES. *Réfraction et acuité visuelle.* —
Fond de l'œil. — Normal.
Etat des pupilles. —
Champ visuel. — Hémianopsie gauche. Rétrécissement concentrique de la moitié du champ visuel de l'œil gauche.

(b) CÉRÉBRAUX. Hémiplégie droite. Pas d'hémianesthésie.

B. LÉSIONS

(a) En rapport avec les symptomes visuels. Atrophie du cunéus droit. Description incomplète de l'étendue de la lésion.

(b) Cérébrales associées. Nulles.

(c) Dégénérescence secondaire de l'appareil nerveux visuel. Pas de dégénérescence secondaire à l'œil nu. Pas d'examen microscopique.

—

32. **Séguin**. Journal of nerv. and ment. diseases. 1886, p. 45. Homme, 46 ans.

A. SYMPTOMES.

(a) Oculaires. *Réfraction et acuité visuelle.* — Bonne.
Fond de l'œil. — Normal.
Etat des pupilles. —
Champ visuel. — Hémianopsie gauche. Ligne de démarcation passant par le point de fixation.

(b) Cérébraux. Nuls.

B. LÉSIONS.

(a) En rapport avec les symptomes visuels. Foyer de ramollissement jaune de la base du cunéus, des lobules lingual et fusiforme et d'une partie de la circonvolution de l'hippocampe. La lésion est limitée à l'écorce.

(b) Cérébrales associées. Ecchymoses de la deuxième frontale et du sillon de Rolando.

(c) Dégénérescence secondaire de l'appareil nerveux visuel.

Chiasma, bandelettes, corps genouillé externe, couche optique, tubercules quadrijumeaux normaux à l'œil nu.

—

33. **Reinhard**. Obs. Archiv. fur Psychiatrie, 1886.
Homme, 50 ans.

A. SYMPTOMES.

(a) OCULAIRES *Réfraction et acuité visuelle.* —
Fond de l'œil. —
Etat des pupilles. — Pupilles étroites. Réaction conservée.
Champ visuel. — Hémianopsie droite absolue et complète. Ligne de démarcation verticale.
(b) CÉRÉBRAUX. Hémiplégie droite.

B. LÉSIONS.

(a) EN RAPPORT AVEC LES SYMPTOMES VISUELS. Hématome de la dure-mère, s'étendant de la pariétale ascendante à la pointe du lobe occipital et du bord supérieur de l'hémisphère à la deuxième circonvolution temporale.
(b) CÉRÉBRALES ASSOCIÉES. Nulles.
(c) DÉGÉNÉRESCENCE SECONDAIRE DE L'APPAREIL NERVEUX VISUEL. Nerfs optiques, chiasma, bandelettes, ganglions normaux à l'œil nu.

—

34. **Reinhard**. Obs. III. Archiv. f. psych 1886.
Homme.

A. SYMPTOMES

(a) OCULAIRES. *Réfraction et acuité visuelle.* —
Fond de l'œil. —
Etat des pupilles. — Pupilles égales, réagissant bien.
Champ visuel. — Hémianopsie gauche absolue. Ligne de démarcation, dépassant le point de fixation.

(b) CÉRÉBRAUX. Hémiplégie gauche. Hémianesthésie.

B. LÉSIONS.

( ) EN RAPPORT AVEC LES SYMPTOMES VISUELS. Atrophie de la partie postérieure du cunéus droit et des deuxième et troisième circonvolutions occipitales de la face externe.

b) CÉRÉBRALES ASSOCIÉES. Atrophie du lobule pariétal supérieur et inférieur. Le ramollissement est cortical.

(b) DÉGÉNÉRESCENCE SECONDAIRE DE L'APPAREIL NERVEUX VISUEL. Chiasma, bandelettes, corps genouillé externe normaux à l'œil nu.

—

35. **Reinhard.** Obs. VI. Archiv. f. psychiatrie, 1886.
Homme, 69 ans.

A. SYMPTOMES.

(a) OCULAIRES. *Réfraction et acuité visuelle.* —
Fond de l'œil. — Normal.
Etat des pupilles. — Pupilles normales.
Champ visuel. — Hémianopsie gauche absolue.

(b) CÉRÉBRAUX. Hémiparésie transitoire.

B. LÉSIONS.

(a) En rapport avec les symptomes visuels. *Hémisphère droit.* Sclérose et atrophie des première et deuxième circonvolutions occipitales, du 1/3 supérieur de la scissure pariéto-occipitale, et de la moitié du lobule pariétal supérieur.

Hémisphère gauche. Topographie analogue. Lésions plus superficielles.

(b) Cérébrales associées. Kyste hémorrhagique de la grosseur d'une noisette dans la 2e frontale.

(c) Dégénérescence secondaire de l'appareil nerveux visuel. Chiasma, bandelettes, corps genouillé et pulvinar normaux à l'œil nu.

—

36. Reinard. Obs. VII. Arch. für Psychiatrie, 1886.

Femme, 73 ans.

A. SYMPTOMES.

(a) Oculaires. *Réfraction et acuité visuelle.* — Compte les doigts avec les deux yeux.

Fond de l'œil. —

Etat des pupilles. — Réaction pupillaire conservée.

Champ visuel. — Hémianopsie homonyme gauche. Ligne de démarcation verticale.

(b) Cérébraux. Hémiplégie gauche.

B. LÉSIONS.

(a) En rapport avec les symptomes visuels. Foyer hémorrha-

gique ancien de la grosseur d'une amande à l'union de la corne sphénoïdale et occipitale du ventricule latéral, occupant la substance blanche et pénétrant jusqu'à l'épendyme.

(b) Cérébrales associées. Cerveau atrophié.

(c) Dégénérescence secondaire de l'appareil nerveux visuel. N'est pas mentionnée.

1887.

37. Reinhard. Obs. IX. Archiv. f. Psychiatrie, 1887.
Femme, 59 ans.

A. SYMPTOMES.

(a) Oculaires. *Réfraction et acuité visuelle.* —
Fond de l'œil. — Normal.
Etat des pupilles. — Pupilles égales, réaction paresseuse.
Champ visuel. — Hémianopsie homonyme gauche. Hémianopsie droite incomplète.

(b) Cérébraux. Nuls.

B. LÉSIONS.

(a) En rapport avec les symptomes visuels. *Hémisphère gauche.* Foyer récent dans la substance blanche de la pointe du lobe occipital.

Hémisphère droit. Kyste apoplectique de la substance blanche du lobe occipital au niveau du troisième sillon occipital.

(b) Cérébrales associées. Cicatrice lenticulaire près de la tête du noyau lenticulaire gauche.

(c) Dégénérescence secondaire de l'appareil nerveux visuel. N'est pas mentionnée.

38. Reinhard. Obs. XI. Archiv. fur Psych. XVII. 1886.
Homme, 72 ans.

A. SYMPTOMES.

(a) OCULAIRES. *Réfraction et acuité visuelle.* — Compte les doigts à 3 mètres. (Cataracte commençante).
Fond de l'œil. — Normal.
Etat des pupilles. — Pupilles étroites, réagissant bien.
Champ visuel. — Hémianopsie homonyme gauche. Ligne de démarcation verticale atteignant le point de fixation. Dans la partie droite du champ visuel achromatopsie passagère.

(b) CÉRÉBRAUX. Hémiplégie gauche. Hémianesthésie gauche. Démence sénile.

B. LÉSIONS.

(a) EN RAPPORT AVEC LES SYMPTOMES VISUELS. *Hémisphère droit.* Ramollissement des deuxième et troisième circonvolutions occipitales. Ramollissement de la scissure calcarine et de la corne avoisinante.
Hémisphère gauche. Coloration rosée du cunéus gauche.

(b) CÉRÉBRALES ASSOCIÉES. Ramollissement des première et deuxième frontales du 1/3 inférieur des frontales et pariétales ascendantes, de la moitié supérieure de l'insula, de la moitié antérieure de la première circonvolution temporale.

(c) DÉGÉNÉRESCENCE SECONDAIRE DE L'APPAREIL NERVEUX VISUEL. N'est pas mentionnée.

—

39. Reinhard. Obs. X. Archiv. f. Psych. 1887
Homme, 62 ans.

A. SYMPTOMES.

(a) OCULAIRES. *Réfraction et acuité visuelle.* — Peut lire les caractères ordinaires.

Fond de l'œil. — Normal.

Etat des pupilles. — Pupille gauche plus étroite, réaction normale.

Champ visuel. — Hémianopsie gauche absolue. Ligne de démarcation passant presque par le point de fixation ; après les attaques épileptiformes, cécité corticale presque complète.

(b) CÉRÉBRAUX. Hémiplégie gauche, Hémianesthésie gauche, Aphasie motrice. Cécité psychique.

B. LÉSIONS.

(a) EN RAPPORT AVEC LES SYMPTOMES VISUELS Atrophie de tout le lobe occipital droit. Ramollissement de l'avant coin, du coin, du lobule lingual du côté droit. Ramollissement du pli courbe et du gyrus marginal droits.

(b) CÉRÉBRALES ASSOCIÉES. Ramollissement des deuxième et troisième frontales ainsi que de l'insula du côté gauche.

(c) DÉGÉNÉRESCENCE SECONDAIRE DE L'APPAREIL NERVEUX VISUEL. Chiasma et bandelettes normaux à l'œil nu.

—

40. **Scharkey**. Brit. med. journal 1887 nov. 19, p. 105.
Homme, 29 ans.

A. SYMPTOMES.

a) OCULAIRES. *Réfraction et acuité visuelle.* —

Fond de l'œil. — Névrite optique.

Etat des pupilles. — Pupilles dilatées et inégales, la droite plus grande.

Champ visuel. — Hémianopsie droite ; pas d'examen périmétrique.

(b) Cérébraux. Hémianesthésie : spasmes cloniques du facial.

B. LÉSIONS.

(a) En rapport avec les symptomes visuels. Sarcome occupant la moitié antérieure des circonvolutions occipitales, le lobule pariétal supérieur et le pli courbe.

(b) Cérébrales associées. Nulles.

(c) Dégénérescence secondaire de l'appareil nerveux visuel. N'est pas mentionnée.

—

41. Reinhard. Obs. XII. Archiv. f. Psychiatrie, 1887.

Homme, 81 ans.

A. SYMPTOMES.

(Oculaires. *Réfraction et acuité visuelle.* —

Fond de l'œil. —

Etat des pupilles. —

Champ visuel. — Rétrécissement passager du demi champ visuel gauche.

(b) Cérébraux. Hémiparésie droite. Diminution de la sensibilité de la main gauche. Démence sénile.

B. LÉSIONS.

(a) En rapport avec les symptomes visuels. *Hémisphère*

gauche. Ramollissement des deuxième et troisième circonvolutions occipitales à la face externe, n'atteignant pas tout à fait la pointe de l'hémisphère.

(b) Cérébrales associées. *Hémisphère droit.* Ramollissement du pli courbe et des 2/3 du lobule pariétal supérieur.

(c) Dégénérescence secondaire de l'appareil nerveux visuel. N'est pas mentionnée.

42. Reinhard. Obs. XIII. Archiv. f. Psychiatrie, 1887.

A. SYMPTOMES.

(a) Oculaires. *Réfraction et acuité visuelle.*— Compte les doigts à 3 mètres.

Fond de l'œil. — Normal.

Etat des pupilles. — Pupilles égales ; réaction normale.

Champ visuel. — Hémianopsie homonyme droite incomplète pour le blanc ; complète pour les couleurs.

(b) Cérébraux. Hémiplégie droite, puis gauche. Démence.

B. LÉSIONS.

(a) En rapport avec les symptomes visuels. *Hémisphère gauche.* Ramollissement cortical superficiel du lobule fusiforme. Ramollissement du lobule pariétal supérieur et des 2/3 postérieurs de la scissure inter-pariétale. Hémorrhagie sous-corticale du pli courbe pénétrant profondément dans la substance blanche.

(b) Cérébrales associées. *Hémisphère gauche.* Foyer récent de la grosseur d'une noisette dans le corps strié.

Hémisphère droit. Atrophie de l'écorce dans la partie posté-

rieure de la deuxième temporale, et de la partie antérieure de la deuxième occipitale.

(c) Dégénérescence secondaire de l'appareil nerveux visuel. N'est pas mentionnée.

—

43. Reinhard. Obs. XIV. Archiv. f. psychiatrie, 1887. Homme, 59 ans.

A. SYMPTOMES.

(a) Oculaires. *Réfraction et acuité visuelle.* — Peut lire l'écriture ordinaire à une distance de 60 centimètres.

Fond de l'œil. — Normal.

Etat des pupilles. — Pupilles égales, réaction normale.

Champ visuel. — Hémianopsie homonyme gauche. Ligne de démarcation passant presque par le point de fixation.

(b) Cérébraux. Parésie faciale gauche, Démence.

B. LÉSIONS.

(a) En rapport avec les symptomes visuels. *Hémisphère droit.* Ramollissement du pli courbe, des 2/3 antérieurs de la première circonvolution occipitale et de la deuxième circonvolution occipitale toute entière, pénétrant en arrière jusqu'à la paroi ventriculaire.

(b) Cérébrales associées. Nulles.

(c) Dégénérescence secondaire de l'appareil nerveux visuel. N'est pas mentionnée.

—

44. **Reinhard**. Obs. XV. Archiv. f. psychiatrie, 1887.
Homme, 62 ans.

A. SYMPTOMES.

(a) Oculaires. *Réfraction et acuité visuelle.* — Compte les doigt à trois mètres.
Fond de l'œil. — Normal.
Etat des pupilles. — Pupilles égales, réaction normale.
Champ visuel. — Hémianopsie homonyme gauche incomplète. Hémianopsie droite insignifiante.

(b) Cérébraux. Ptosis et parésie faciale gauche. Cécité psychique. Surdité verbale partielle.

B. LÉLIONS.

(a) En rapport avec les symptomes visuels. Ramollissement cortical superficiel des deux lobes occipitaux, limité à leur convexité.

(b) Cérébrales associées. Ramollissement cortical des première et deuxième temporales.

(c) Dégénérescence secondaire de l'appareil nerveux visuel. Chiasma, bandelettes, corps genouillé externe, et couche optique normaux à l'œil nu.

—

45. **Reinhard**. Obs. XVI. Archiv. f. Psychiatrie, 1887.
Homme, 71 ans.

A. SYMPTOMES.

(a) Oculaires. *Réfraction et acuité visuelle.* — Vue assez bonne.
Fond de l'œil. — Normal.

Etat des pupilles. — Pupilles égales ; réaction normale.

Champ visuel. — Hémianopsie homonyme gauche, absolue et complète. Rétrécissement du demi champ visuel droit.

(b) Cérébraux. Hémiparésie gauche, hémianesthésie gauche, démence.

B. LÉSIONS.

(a) En rapport avec les symptomes visuels. *Hémisphère droit.* Ramollissement de la face inférieure de la troisième circonvolution occipitale et du lobule fusiforme. Ramollissement de la deuxième circonvolution occipitale, du lobule pariétal supérieur, du pli courbe.

Hémisphère gauche. Ramollissement de la deuxième occipitale.

(b) Cérébrales associées. Ramollissement des 2/3 supérieurs de la pariétale ascendante.

(c) Dégénérescence secondaire de l'appareil nerveux visuel. N'est pas mentionnée.

—

46. Birdsall-Weir. Journal of ment. and nerv. diseases. 1887, p. 328.

Homme, 42 ans.

A. SYMPTOMES.

(a) Oculaires. *Réfraction et acuité visuelle.* —

Fond de l'œil. — Névro-rétinite.

Etat des pupilles. — Pupille gauche plus dilatée. Réaction normale.

Champ visuel. — Hémianopsie gauche. Ligne de démarcation n'atteignant pas le point de fixation.

(b) Cérébraux. Nuls.

B. LÉSIONS.

(a) En rapport avec les symptomes visuels. Sarcome du lobe occipital, occupant la totalité de ce dernier.

(b) Cérébrales associées. Nulles.

(c) Dégénérescence secondaire de l'appareil nerveux visuel. N'est pas mentionnée.

—

47. **Hun**. Obs. II. Amer. Journal of médec. science, 1887, p. 148, Homme, 70 ans.

A. SYMPTOMES.

(a) Oculaires. *Réfraction et acuité visuelle.* —
Fond de l'œil. —
Etat des pupilles. —
Champ visuel. — Hémianopsie gauche.

(a) Cérébraux. — Hémiparésie gauche légère. Surdité verbale. Surdité psychique.

B. LÉSIONS.

(a) En rapport avec les symptomes visuels. *Hémisphère droit* Atrophie du cunéus, de la deuxième temporo-occipitale et du gyrus descendens.

Hémisphère gauche. Atrophie des deuxième et troisième circonvolutions occipitales.

(b) Cérébrales associées. Atrophie des première et deuxième temporales.

(a) Dégénérescence secondaire de l'appareil nerveux visuel. Dégénérescence secondaire des radiations optiques, du pulvinar, du corps genouillé externe et des nerfs optiques.

—

48. **Hun.** Obs. I Amer. Journal of medec. science, 1887.
Homme, 57 ans.

A. SYMPTOMES.

(a) OCULAIRES. *Réfraction et acuité visuelle.* — Normale.
Fond de l'œil. — Normal.
Etat des pupilles. —
Champ visuel. — Abolition de la vue dans le quart inférieur gauche du champ visuel des deux côtés. Rétrécissement concentrique du champ visuel conservé.
(b) CÉRÉBRAUX. Nuls.
(a) EN RAPPORT AVEC LES SYMPTOMES VISUELS. Atrophie de la moitié inférieure du cunéus limitée en bas par la calcarine, en avant par la scissure pariéto-occipitale.
(b) CÉRÉBRALES ASSOCIÉES. Nulles.
(c) DÉGÉNÉRESCENCE SECONDAIRE DE L'APPAREIL NERVEUX VISUEL. Chiasma, bandelettes, couche optique, tubercules quadrijumeaux normaux à l'œil nu.
Pas d'examen microscopique. Autopsie après embaumement.

1888.

49. **Leyden-Jastrowitz.** Beitraege zur Lehre von der localisation im Gehirn, p. 6.
Homme, 65 nas.

A. SYMPTOMES.

(a) OCULAIRES. *Réfraction et acuité visuelle.* —
Fond de l'œil. — Névrite optique.

Etat des pupilles. — Pupilles égales.

Champ visuel. — Hémianopsie homonyme gauche presque complète.

(b) Cérébraux. Hémiplégie gauche. Hémianesthésie gauche.

B. LÉSIONS.

(a) En rapport avec les symptomes visuels. Tumeur dans le lobe occipital, développée surtout aux dépens de la face inférieure, et s'étendant à la face interne de la substance blanche.

(b) Cérébrales associées La tumeur englobe le lobule pariétal inférieur gauche et la partie postérieure de la 2e circonvolution temporale.

(c) Dégénérescence secondaire de l'appareil nerveux visuel. N'est pas mentionnée.

—

50. Verrey. Archiv. d'ophth. 1888, p. 289.

Femme, 60 ans.

A. SYMPTOMES.

(a) Oculaires. *Réfraction et acuité visuelle.* $V = \frac{3}{4}$

Fond de l'œil. — Normal.

Etat des pupilles. — Normales.

Champ visuel. — Hémiachromatopsie droite absolue et complète. Perception lumineuse réduite à $\frac{1}{8}$; perception des formes à $\frac{1}{5}$e, dans la moitié droite du champ visuel.

(c) Cérébraux. Ne pouvait pas lire facilement plusieurs mots de suite ; plus tard apoplexie avec hémiplégie gauche et hémianesthésie, bientôt suivie de mort.

B. LÉSIONS.

(a) En rapport avec les symptomes visuels. *Hémisphère gauche.* Foyer dans le lobe occipital entre le plancher de la corne postérieure et la surface basale du lobe occipital, à l'extrémité postérieure des lobules lingual, fusiforme et du coin. Etendue de 3 centimètres 1/2 dans le sens antério-postérieur ; 3/4 de centimètre dans le sens vertical.

(b) Cérébrales associées. Nulles.

(c) Dégénérescence secondaire de l'appareil nerveux visuel. N'est pas mentionnée.

—

51. Renvers. Deutsche med. Wochenschrift. 1888, p. 332. Homme, 55 ans.

A. SYMPTOMES.

(a) Oculaires. *Réfraction et acuité visuelle.* —
Fond de l'œil. —
Etat des pupilles. — Réaction pupillaire conservée.
Champ visuel. — Hémianopsie gauche atteignant le point de fixation.

(b) Cérébraux. Hémiparésie gauche et droite des membres supérieurs.

B. LÉSIONS.

(a) En rapport avec les symptomes visuels. Ramollissement du pli courbe et de la deuxieme circonvolution occipitale, pénétrant dans la substance blanche et entamant la substance blanche qui relie le lobe occipital à la base du cerveau.

(b) Cérébrales associées. Nulles.

(c) Dégénérescence secondaire de l'appareil nerveux visuel. Ganglions de la base intacts à l'œil nu.

—

52. **Putzel**. Obs. I The med. record. 1888, p. 590.
Homme, 44 ans.

A. SYMPTOMES.

(a) Oculaires. *Réfraction et acuité visuelle.* —
Fond de l'œil. —
Etat des pupilles. — Pupilles normales.
Champ visuel. — Hémianopsie droite complète. Ligne de démarcation passant par le point de fixation.
(b) Cérébraux. Hémiplégie droite.

B. LÉSIONS.

(a) En rapport avec les symptomes visuels. Foyer kystique de ramollissement, siégeant dans le cunéus et la scissure calcarine.
(b) Cérébrales associées. Foyer de ramollissement de la capsule interne et du noyau lenticulaire gauche.
(c) Dégénérescence secondaire de l'appareil nerveux visuel N'est pas mentionnée.

—

53. **Saenger**. Festschrift zur Eroffnung des N. allg. Krankenhaus zur Hamburg.
Homme, 46 ans.

A. SYMPTOMES.

(a) Oculaires. *Réfraction et acuité visuelle.* Œil D. V = 1
Œil G. V = 2/3

Fond de l'œil. — Normal.

Etat des pupilles. — Pupilles égales, réaction conservée.

Champ visuel. — Hémianopsie gauche pour le blanc et les couleurs. Ligne de démarcation passant par le milieu du point de fixation.

(b) Cérébraux. Faiblesse du facial inférieur.

B. LÇSIONS.

(a) En rapport avec les symptomes visuels. Ramollissement et atrophie du cunéus, de la calcarine et du lobule lingual. Ramollissement cortical très superficiel du lobule fusiforme.

(b) Cérébrales associées. Petite lacune dans le segment externe du noyau lenticulaire.

(c) Dégénérescence secondaire de l'appareil nerveux visuel. N'est pas mentionnée.

1889.

54. **Anderson**. Lancet, 1889, II, 1063. Homme, 41 ans.

A. SYMPTOMES.

(a) Oculaires. *Réfraction et acuité visuelle.* — Vue bonne.

Fond de l'œil. — Normal ; un examen ultérieur fait défaut.

Etat des pupilles. — Pupilles normales.

Champ visuel. — Hémianopsie droite limitée au quart inférieur du champ visuel ; un examen ultérieur fait défaut.

(b) Cérébraux Hémiplégie passagère.

B. LÉSIONS.

(a) En rapport avec les troubles visuels. Gliome avec hémorrhagie et ramollissement de la substance blanche développé au

dessous du pli courbe gauche,pénétrant jusqu'à la corne occipitale du ventricule latéral.

(b) Cérébrales associées. Nulles.

(c) Dégénérescence secondaire de l'appareil nerveux visuel. N'est pas mentionnée.

—

55. **Doyne**. Lancet, 1889, II, 1062.
Vieillard.

A. SYMPTOMES.

(a) Oculaires. *Réfraction et acuité visuelle.* —
Fond de l'œil. —
Etat des pupilles. —
Champs visuel. — Hémianopsie droite, puis hémianopsie limitée au quart du champ visuel de chaque œil.

(b) Cérébraux. Nuls.

B. LÉSIONS.

(a) En rapport avec les symptomes visuels. Lésions symétriques de ramollissement de l'écorce des deux lobes occipitaux.

(b) Cérébrales associées. Nulles.

(c) Dégénérescence secondaire de l'appareil nerveux visuel. N'est pas mentionnée.

—

56. **Wilbrand**. Hémianopische Gesichtsfeldformen, 1890,p.60.
Adulte.

A. SYMPTOMES.

(a) Oculaires. *Réfraction et acuité visuelle.* — Normale.

Fond de l'œil. — Normal.

Etat des pupilles. —

Champ visuel. — Au début hémianopsie double, puis hémianopsie gauche incomplète limitée surtout au quart supérieur gauche du champ visuel, tandis que le quart inférieur n'est pris que dans la partie centrale.

(b) Cérébraux. Nuls.

B. LÉSIONS.

(a) En rapport avec les symptomes visuels. *Hémisphère droit* Ramollissement du lobe fusiforme et de la moitié postérieure du cunéus.

Hémisphère gauche. Foyer ancien de ramollissement de la substance blanche de la 2° circonvolution occipitale et du fond du sillon inter-pariétal.

(b) Cérébrales associées. Nulles.

(c) Dégénérescence secondaire de l'appareil nerveux visuel. N'est pas mentionnée.

—

57. **Richter**. Archiv. fur psychiatrie, 1889, p. 504.
Homme, 68 ans.

A. SYMPTOMES.

(a) Oculaires. *Réfraction et acuité visuelle.* — Acuité abaissée.

Fond de l'œil.— Moitié temporale des deux papilles décolorée.

Etat des pupilles. — Pupille droite plus large, réaction normale.

Champ visuel. — Regarde le plus souvent à droite, ne voit pas les objets à gauche. Rétrécisement concentrique du champ visuel.

(b) Cérébraux Hémiplégie gauche.

B. LÉSIONS.

(a) En rapport avec les troubles visuels. Atrophie complète du cunéus et du précuneus, des lobules lingual et fusiforme.

(b) Cérébrales associées. Atrophie de la frontale ascendante et de la première frontale, et d'une partie du lobe pariétal supérieur.

1890.

58. Déjerine. Archiv. de physiologie, 1890, p. 177.
Homme, 82 ans.

A. SYMPTOMES.

(a) Oculaires. *Réfraction et acuité visuelle.* —
Fond de l'œil. —
Etat des pupilles. —
Champ visuel. — Hémianopsie gauche.

(b) Cérébraux. Etourdissements. Perte du sens musculaire à gauche et diminution de la sensibilité à gauche. Hallucinations de la vue. Attaques apoplectiformes.

B. LÉSIONS.

(a) En rapport avec les symptomes visuels. H. D. Foyer de ramollissement ancien de la pointe du lobe occipital occupan la substance grise et la substance blanche sous-jacente.
H. G. Foyer hémorrhagique récent dans la substance blanche du lobe temporal.

(b) Cérébrales associées. Les artères de la base du cerveau sont athéromateuses.

(c) Dégénèrescence secondaire de l'appareil nerveux visuel. Aucune altération des tubercules quadrijumeaux et des bandelettes optiques à l'œil nu.

—

59. **Stauffer**. Uber einen Fall von Hemianopsie. Marburg, 1890. Homme, 33 ans.

A. SYMPTOMES.

(a) OCULAIRES *Réfraction et acuité visuelle.* —

Fond de l'œil. — Décoloration de la moitié externe des papilles.

Etat des pupilles. —

Champ visuel. — Hémianopsie gauche. Intégrité de la macula.

(b) CÉRÉBRAUX. Nuls.

B. LÉSIONS.

(a) EN RAPPORT AVEC LES SYMPTOMES VISUELS. A la suite d'une fracture compliquée du temporal abcès du cerveau et trépanation. Destruction complète des circonvolutions de la face inférieure du lobe occipital droit à l'exception de la pointe. Affaissement de la substance blanche et de l'écorce.

(a) CÉRÉBRALES ASSOCIÉES. Nulles.

(a) DÉGÉNÉRESCENCE SECONDAIRE DE L'APPAREIL NERVEUX VISUEL. Dégénérescence secondaire des radiations de Gratiolet, du pulvinar, du corps genouillé externe, du tubercule quadrijumeau, de la bandelette optique, du chiasma et du nerf optique opposé.

—

60. **Wilbrand**. Hémianopische Gesichtsfeldformen, 1890, p. 54. Homme adulte.

A. SYMPTOMES.

(a) OCULAIRES. *Réfraction et acuité visuelle.* — Myopie V. 1
Fond de l'œil. — Normal.
Etat des pupilles. — Pupilles normales.
Champ visuel. — Hémianopsie gauche avec champ visuel criblé de petits scotomes.
(b) CÉRÉBRAUX. Hémiparésie droite.

A. LÉSIONS.

(a) EN RAPPORT AVEC LES SYMPTOMES VISUELS. Ramollissement de la pointe du lobe occipital, intéressant la troisième occipitale, et l'extrémité postérieure des lobules lingual et fusiforme. A la coupe foyer hémorrhagique ayant détruit une partie des radiations optiques.
(b) CÉRÉBRALES ASSOCIÉES. Nulles.
(c) DÉGÉNÉRESCENCE DE L'APPAREIL NERVEUX VISUEL. Chiasma, bandelettes, corps genouillé externe, normaux à l'œil nu. Pas d'examen microscopique.

—

61. Délépine. Trans. of the path. Soc. XLI, 1890, p. 2.
Homme, 55 ans.

A. SYMPTOMES.

(a) OCULAIRES. *Réfraction et acuité visuelle.* — Normale.
Fond de l'œil. — Normal.
Etat des pupilles. — Réaction pupillaire normale.
Champ visuel. — Hémianopsie droite. Ligne de démarcation passant à 10°.

Rétrécissement périphérique léger de la moitié gauche du champ visuel.

(b) Cérébraux Parésie de la main droite. Diminution de sensibilité de la main droite.

B. LÉSIONS.

(a) En rapport avec les symptomes visuels. *Hémisphère gauche.* Ramollissement du cunéus et du lobule lingual, ne pénétrant pas au delà de 3/4 de pouce en profondeur. Ramollissement de la deuxième occipitale à la face externe.

(b) Céréales associées. Ramollissement des deuxième et troisième frontales, des frontale et pariétale ascendantes.

(c) Dégénérescence secondaire de l'appareil nerveux visuel. Ganglions de la base et bandelettes normales à l'œil nu.

1891.

62. Osler. American Journal of med sciences. 1891, p. 219.
Homme, 72 ans.

A. SYMPTOMES.

(a) Oculaires. *Réfraction et acuité visuelle.* —
Fond de l'œil. — Normal.
Etat des pupilles. —
Champ visuel. — Hémianopsie droite ; conservation de la vision centrale.

(b) Cérébraux. Cécité verbale, paraphasie, surdité verbale.

B, LÉSIONS,

(a) En rapport avec les symptomes visuels. Ramollissement du lobule pariétal inférieur, de la partie postérieure des première

et deuxième temporales pénétrant dans la substance blanche jusqu'au ventricule latéral, à l'union des cornes occipitale et sphénoïdale.

(b) Cérébrales associées. Nulles.

(ç) Dégénérescence secondaire de l'appareil nerveux visuel. N'est pas mentionnée.

—

63. **Morax**. Gazette Hebdomadaire, 1891, p. 212.
Femme, 68 ans.

A. SYMPTOMES.

(a) Oculaires. *Réfraction et acuité visuelle.* —
Fond de l'œil. — Normal.
Etat des pupilles. —
Champ visuel. — Hémianopsie gauche complète. Fixation centrale conservée ; pas de rétrécissement des moitiés droites du champ visuel.

(b) Cérébraux. Hémiplégie gauche, Hémianesthésie gauche.

B. LÈSIONS.

(a) En rapport avec les symptomes visuels. Vaste foyer de ramollissement occupant la face convexe de l'hémisphère droit, depuis les circonvolutions motrices jusqu'à la pointe du lobe occipital, et dans le sens vertical du bord supérieur de l'hémisphère jusqu'à la moitié de la première temporale. Destruction de la substance blanche et notamment des fibres se rendant au lobe occipital et au lobule pariétal inférieur.

(b) Cérébrales associées. Dégénérescence secondaire du faisceau pyramidal.

(c) Dégénérescence secondaire de l'appareil nerveux visuel. N'est pas mentionnée.

—

64. **Weeks**. Archiv. of ophth. vol. IX, p. 392.
Homme, 65 ans.

A. SYMPTOMES.

(a) Oculaires. *Réfraction et acuité visuelle.* — V = $\frac{2}{3}$
Fond de l'œil. —
Etat des pupilles. —
Champ visuel. — Hémianopsie droite avec conservation de la vision centrale.
(b) Cérébraux. Aphasie. Agraphie ; trois attaques de paralysie.

B. LÉSIONS.

(a) En rapport avec les symptomes visuels. Atrophie étendue des lobes pariétal et occipital gauches.
(b) Cérébrales associées. Atrophie des deuxième frontale, frontale ascendante, pariétale ascendante, insula et lobe temporal. Hémisphère réduit au 3/5e de son volume.
(c) Dégénérescence secondaire de l'appareil nerveux visuel. N'est pas mentionnée.

—

65. **Keen**. Amer. Journal of med. science, 1891. p. 261.
Homme, 56 ans.

A. SYMPTOMES.

(a) Oculaires. *Réfraction et acuité visuelle.* — Abaissement de la vue.

Fond de l'œil. — Névrite optique.

Etat des pupilles. — Réaction pupillaire normale.

Champ visuel. — Hémianopsie droite.

(c) Cérébraux. Tremblements.

B. LÉSIONS.

(a) En rapport avec les symptomes visuels. Gliome à l'union des lobes occipital et pariétal, pénétrant profondément dans la substance blanche à la hauteur du cunéus.

(b) Cérébbales associées. Nulles.

(c) Dégénérescence secondaire de l'appareil nerveux visuel. N'est pas mentionnée.

—

66. Bruns. Neurol Centralblatt, 1891, p. 347.

A. SYMPTOMES.

(a) Oculaires. *Réfraction et acuité visuelle.* —

Fond de l'œil. —

Etat des pupilles. —

Champ visuel. — Hémianopsie droite, diagnostiquée par les signes fonctionnels.

(b) Cérébraux. Aphasie et hémiplégie améliorées par la suite.

B. LÉSIONS.

(a) En rapport avec les symptomes visuels. Ramollissement de la première temporale et du pli courbe, avec participation de la substance blanche sous-jacente.

(b) Cérébrales associées. Nulles.

(c) Dégénérescence secondaire de l'appareil nerveux visuel. N'est pas mentionnée.

1892.

67. Bianchi. Obs. Contributo clinico et anatomo pathologico dalla cecita verbale. Annali di Neurologia Nuova seria n° 9, 1892. Homme, 74 ans.

A. SYMPTOMES.

(a) Oculaires. *Réfraction et acuité visuelle.* —
Fond de l'œil. —
Etat des pupilles. —
Champ visuel. — Hémianopsie droite avec rétrécissement du champ visuel.

(b) Cérébraux. Hémiplégie droite, Paraphasie, Paragraphie Alexie.

E. LÈSIONS.

(a) En rapport avec les symptomes visuels. H. G. Foyer dans le pli courbe, la première temporale et dans le lobe occipital.

(b) Cérebrales associées. H. D. Foyer dans le lobe occipital.

(c) Dégénérescence secondaire de l'appareil nerveux visuel. N'est pas mentionnée.

L'étude critique des lésions corticales nous montre qu'elles n'ont de retentissement sur l'organe visuel que quand elles siègent en arrière de la zone motrice, à savoir dans les lobes pariétal, temporal et occipital Toutes les lésions siégeant dans les parties antérieures de l'hémisphère et qui s'accompagnent d'hémianopsie ou d'autres troubles du champ visuel n'agissent jamais par le fait seul d'altérations de l'écorce, mais par une action directe soit sur le segment antérieur de l'appa-

reil nerveux visuel, (bandelettes optiques et chiasma) soit sur les centres ganglionnaires de la vision.

Il nous reste maintenant à étudier de plus près les documents anatomo-pathologiques macroscopiques et à voir les indications qu'ils peuvent nous fournir pour la détermination du centre visuel cortical.

Ces documents peuvent se ranger dans les cinq classes suivantes.

1° Lésions du lobe pariétal ;
2° » » temporal ;
3° » » temporal et pariétal ;
4° » » pariétal et occipital;
5° » » occipital.

Examinons séparément chacune de ces classes.

1° LÉSIONS DU LOBE PARIÉTAL.

Le résumé suivant nous montre que les altérations de cette portion de l'écorce accompagnées d'hémianopsie ont toujours pénétré plus ou moins profondément dans la substance blanche. Par conséquent elles n'ont pas borné leur action destructive aux seules fibres de projection du territoire cortical lésé, mais encore aux faisceaux de la substance blanche sagittale sous-jacente. C'est ce qui ressort clairement de l'analyse attentive de ces documents malgré le peu d'indications que les observateurs fournissent en général sur ce point, dont l'importance a déjà été mise en lumière par Séguin en 1886. En effet, les comptes rendus d'autopsie relatent tantôt des abcès ou des tumeurs dont l'action à distance ne saurait être contestée ; tantôt des ramollissements qui ont tous ce caractère commun de ne pas être circonscrits, mais de s'étendre plus ou moins profondément dans la substance

blanche. Quelquefois les auteurs ont noté la section des radiations optiques.

Hutin. Ramollissement du pli courbe s'étendant profondément dans la substance blanche.

Alt. Abcès occupant tout le lobule pariétal inférieur.

Oppenheim. Tumeur du lobe pariétal inférieur droit, pénétrant jusqu'à la corne occipitale.

Anderson. Gliome avec hémorrhagie et ramollissement du pli courbe et de la substance blanche, s'étendant jusqu'au ventricule.

Renwers. Ramollissement du pli couche, pénétrant dans la substance blanche et coupant les radiations optiques.

2e LÉSIONS DU LOBE TEMPORAL.

Comme on le voit dans le résumé ci-contre, la lésion qui dans le premier cas était un ramollissement, dans le deuxième une hémorrhagie, a porté au voisinage immédiat des radiations qu'elle a pu soit comprimer soit détruire.

Dmitrowsky et Lebeden. Ramollissement de la couronne rayonnante du lobe temporal, dans le voisinage des radiations optiques.

Richter. Hémorrhagie du lobe temporal et destruction des radiations optiques.

3° LÉSIONS DES LOBES PARIÉTAL ET TEMPORAL.

Les remarques précédentes conservent ici toute leur valeur, ainsi que le résumé suivant nous le démontre à première vue.

Aster. Ramollissement du lobule pariétal inférieur et de la partie postérieure des première et deuxième temporale, pénétrant dans la substance blanche jusqu'au ventricule latéral.

Bruns. Ramollissement de la première temporale et du pli courbe, et de la substance blanche sous-jacente.

4° LÉSIONS DES LOBES PARIÉTAL ET OCCIPITAL.

Cette classe comprend un certain nombre de lésions qui ne se bornent plus seulement au lobe pariétal, mais empiètent fortement sur le lobe occipital ; ici encore nous n'avons qu'à répéter ce que nous avons dit plus haut et la localisation différente des lésions, leur étendue plus considérable ne changent nullement leurs conséquences ; c'est toujours par le même mécanisme, c'est-à-dire en atteignant les faisceaux optiques sous-jacents qu'elles agissent sur les fonctions visuelles.

WERNICKE ET FŒRSTER. Abcès diffus occupant le lobe pariétal et occipital, et coupant les radiations.

WESTPHAL. 1879. Ramollissement du lobe occipital et pariétal avec lésions profondes de la substance blanche.

STENGER. Obs. VII. Ramollissement du lobe occipital et pariétal, traversant la substance blanche jusqu'au ventricule.

STENGER. Obs. VIII. Ramollissement étendu du lobe occipital et pariétal intéressant la corne occipitale.

MARCHAND. Ramollissement du lobule pariétal inférieur et des trois circonvolutions occipitales, intéressant les radiations optiques.

GRUNING. Sarcome de 10 centimètres occupant le lobe occipital et le pli courbe.

REINHARD. Obs. VI. Atrophie des première et deuxième circonvolution occipitale, du 1/3 supérieure de la scissure pariéto-occipitale, de la moitié du lobule pariétal supérieur.

REINHARD. Obs. XIII. Ramollissement du lobe pariétal et du pli courbe, pénétrant profondément dans la substance blanche.

— Obs. XIV. Ramollissement du pli courbe, des première et deuxième occipitale, pénétrant jusqu'au pli courbe.

— Obs. XVI. Ramollissement du lobule pariétal inférieur, du pli courbe, de la troisième occipitale, du lobule fusiforme.

— Obs. XVII. Hématome de la dure-mère, s'étendant du lobe pariétal à la pointe occipitale, et du bord supérieur de l'hémisphère à la deuxième temporale.

Scharkey. Sarcome occupant le lobe occipital, le lobule pariétal inférieur et le pli courbe.

Morax. Ramollissement des lobes pariétal et occipital, intéressant la substance blanche sous-jacente et les radiations optiques.

Weeks. Atrophie étendue du lobe pariétal et occipital.

5° Lésions du lobe occipital.

Les lésions du lobe occipital sont les plus nombreuses. On peut les diviser en quatre grandes classes.

(a) Lésions diffuses.

(b) Lésions siégeant sur plusieurs faces du lobe occipital.

(c) Lésions limitées à la face externe du lobe occipital.

(d) Lésions limitées aux faces interne et inférieure du lobe occipital.

(a). Lésions diffuses.

Levick. Abcès diffus du lobe occipital.

Jastrowitz. Sarcome du lobe occipital.

Hosch. Destruction de la plus grande partie du lobe occipital.

Nothnagel. Ramollissement de tout le lobe occipital gauche.

Jany. Sarcome de tout le lobe occipital.

Wernicke-Hahn. Abcès tuberculeux de tout le lobe occipital.

Samelsohn. Tumeur volumineuse du lobe occipital.

Richter. Ramollissement du cunéus, des lobes lingual et fusiforme et des trois circonvolutions de la face externe.

Janeway. Abcès du lobe occipital droit, occupant toute la substance blanche.

Richter. Obs. III. Ramollissement du cunéus et des deuxième et troisième occipitales de la face externe.

Reinhard. Obs. VII. Foyer hémorrhagique dans la substance blanche du lobe occipital.

— Obs. X. Atrophie de tout le lobe occipital droit.

— XI. Obs. Ramollissement de la face externe du lobe occipital, de la calcarine et de la zone avoisinante. Sarcome de tout le lobe occipital.

KEEN. Gliome du lobe occipital pénétrant profondément dans la substance blanche.

Doyne. Lésions symétriques des deux lobes occipitaux.

Cette première classe comprend des abcès, des tumeurs et des ramollissements étendus. Ils détruisent, à la fois, l'écorce et la substance blanche et s'accompagnent de lésions étendues et diffuses ; s'ils prouvent d'une façon péremptoire que la lésion du lobe occipital seule est capable de produire l'hémianopsie, ils ne sauraient avoir de valeur en ce qui concerne la localisation exacte du centre visuel cortical.

(b). Lésions siégeant sur plusieurs faces du lobe occipital.

Reinhard. Obs. III. Ramollissement du cunéus et des deuxième et troisième occipitales de la face externe.

— Obs. XI. Ramollissement de la face externe du lobe occipital, de la calcarine et de la zone avoisinante.

Délépine. Ramollissement du cunéus, du lobe lingual, et de la deuxième occipitale externe.

Cette deuxième classe de lésions n'a pas une valeur sensiblement plus grande à cet égard, et si l'on n'avait à sa dispo-

sition que des cas de ce genre, on pourrait rester indécis sur la part qu'il convient d'attribuer aux lésions de l'écorce de la face externe ou de la face interne dans la production de l'hémianopsie, d'autant plus que les auteurs ont négligé d'indiquer à quelle profondeur s'étendait la destruction et dans quelle proportion les faisceaux constitués de la substance sagittale étaient intéressés par cette dernière.

(c). Lésions limitées à la face externe du lobe occipital.

Baumgarten. Hémorrhagie ancienne des trois circonvolutions occipitales.

Reinhard. Obs. IX. Kyste apoplectique de la substance blanche du 3e sillon occipital.

— Obs. XII. Ramollissement des deuxiéme et troisième circonvolutions de la face externe.

— Obs. XV. Ramollissement supérieur des deux lobes occipitaux limité à la convexité.

Binswanger. Ramollissement de la convexité du lobe occipital gauche de la grosseur d'une pièce d'un franc.

Nous devons la plus grande partie de ces cas à Reinhard et nous avons vu précédemment quelle importance leur attachait cet auteur puisqu'il croyait pouvoir en déduire que le siège du centre visuel se trouvait sur la face externe du lobe occipital. Cette opinion ne peut, nous semble-t-il, résister à une analyse approfondie. Les cas de Reinhard sont, en effet, passibles de deux grandes objections. L'une a trait à la valeur clinique des cas; il s'agit toujours de déments ou d'aliénés chez lesquels l'examen périmétrique est impossible et les signes subjectifs accusés par le malade ne peuvent inspirer qu'une confiance médiocre. L'autre porte sur les données anatomopathologiques ; l'au-

teur se borne, en effet, à nous décrire le siège cortical de la lésion aussi exactement qu'on peut le voir à l'œil nu, mais il néglige de nous renseigner avec précision sur sa propagation dans la substance blanche, en nous indiquant par exemple dans quelle mesure les faisceaux blancs provenant de la pointe ou de la face interne ont pu être intéressés. Ces dernières remarques, qui s'appliquent également aux autres auteurs d'observations analogues enlèvent à ces cas une grande partie de l'importance qu'ils leur avaient attribuée.

A notre avis, ces documents, s'ils prouvent nettement qu'une lésion limitée du lobe occipital est capable de produire l'hémianopsie, ne sauraient prouver que l'origine des fibres visuelles est située à la face externe de ce lobe.

(d). Lésions limitées aux faces interne et inférieure du lobe occipital.

Toute autre est l'importance des lésions qui siègent sur les faces interne et inférieure du lobe occipital.

a. Lésions diffuses.

Il nous faut cependant mettre à part toute une première classe d'altérations étendues qui par leur diffusion ont pu entraîner à leur suite des destructions plus ou moins profondes de la substance blanche sous-jacente. Tels sont les cas de :

Chaillou. Lésion diffuse de la face interne du lobe occipital.

Westphal. 882. Ramollissement de la partie interne du lobe occipital.

Leyden-Jastrowitz. Tumeur de la face inférieure du lobe occipital, s'étendant dans la substance blanche.

Stauffer. Abcès détruisant la face inférieure du lobe occipital à l'exception de la pointe.

b. Lésions circonscrites.

Curschman. Ramollissement de la pointe du lobe occipital et du cunéus à droite, limité à l'écorce.

Haab. Ramollissement cortical de la pointe et de la face interne du lobe occipital à une distance de six centimètres de la pointe.

Féré. Plaque jaune superficielle comprenant la plus grande partie du coin et une petite étendue de la circonvolution temporo-occipitale adjacente (lobe lingual.)

Wilbrand. 1885. Atrophie du cunéus, de la moitié du lobe fusiforme, de la circonvolution de l'hippocampe et de la face inférieure du lobe occipital.

Noyes. Atrophie du cunéus droit.

Séguin. Foyer de ramollissement jaune de la base du cunéus, du lobe lingual et fusiforme et de la circonvolution de l'hippocampe.

Hun. Obs. I. Atrophie de la moitié inférieure du cunéus.

Hun. Obs. II. Atrophie du cunéus, du lobe lingual et du gyrus descendent.

Verrey. Foyer dans la partie inférieure du lobe occipital, comprenant l'extrémité postérieure des lobules lingual et fusiforme et du coin, et la substance blanche du lobe occipital.

Putzel. Obs. I. Ramollissement du cunéus et de la scissure calcarine.

Sänger. Ramollissement du cunéus, de la calcarine, lobes lingual et fusiforme.

Richter. 1889. Atrophie du cunéus et du præcunéus, des lobes lingual et fusiforme.

Wilbrand. 1890. Ramollissement du lobe fusiforme et de la moitié postérieure du cunéus.

— Ramollissement de l'extrémité postérieure des lobes lingual et fusiforme.

Déjerine. 1890. Obs. I. Ramollissement de la pointe occipitale.

Les cas précédents représentent les documents macroscopiques les plus probants qui aient été fournis pour la détermination du centre visuel cortical.

Ils comprennent des lésions de la pointe occipitale, du cunéus, du lobe lingual et fusiforme ; c'est-à-dire des différentes circonvolutions qui forment les faces interne et inférieure du lobe occipital.

C'est ici que les notions anatoniques acquises dans le chapitre précédent vont nous être d'une grande utilité. Si nous nous rappelons, en effet, que les fibres de projection ou radiations optiques nées de la pointe occipitale et des trois plis de la face interne s'organisent en un faisceau qui passe sur la paroi externe de la corne occipitale, tandis que sur la paroi interne de cette corne, il n'existe qu'une couche très mince de ces mêmes fibres, la conclusion qui se dégage est nette. Tandis que les lésions de la face externe intéressent, pour peu qu'elles soient profondes, le faisceau principal des radiations, les lésions de la face interne portent surtout sur l'écorce et ne détruisent qu'une petite partie des fibres de projection sous-jacentes, puisque la cavité du ventricule les sépare du faisceau principal des radiations optiques.

Par ce fait même, les observations que nous avons citées ci-dessus ont incontestablement une valeur toute spéciale au point de vue de la localisation corticale exacte du centre visuel.

Leurs auteurs, prenant surtout en considération les lésions de la surface apparente de l'écorce, s'efforçaient de déduire, de leur siège, le rôle de tel ou tel pli. C'est ainsi que les uns plaçaient le centre cortical de la vision dans le cunéus, d'autres dans le cunéus et le lobe lingual, d'autres enfin dans la pointe occipitale. Si l'on considère que ce qui imprime à cette région sa morpho-

logie spéciale c'est avant tout la présence de la scissure calcarine ; que cet important sillon, plus encore par sa profondeur que par son étendue considérable, offre un développement d'écorce au moins égal à celui des circonvolutions qui la bordent, on est amené à attribuer une prépondérance toute particulière aux lésions de la région calcarinienne.

Or, il ne semble pas que cette considération ait suffisamment frappé l'esprit des observateurs qui se sont contentés d'étudier les lésions à l'œil nu et cela tient, comme nous allons le voir, à leur méthode d'examen. Il est impossible, en effet, de se rendre compte de l'état d'intégrité ou d'altération d'une scissure aussi profonde que la calcarine par l'examen seul de la corticalité et ce ne sont pas quelques coupes macroscopiques plus ou moins espacées qui permettent de se faire une idée suffisante de la topographie exacte de la zone malade.

Nous reviendrons dans le chapitre suivant sur ce point, lorsque nous montrerons la nécessité d'un examen microscopique complet.

Les conclusions qui se dégagent dès maintenant de l'étude de cette dernière catégorie de faits, c'est que le centre cortical de la vision doit être cherché à la partie interne du lobe occipital et à la pointe de ce dernier. Si nous essayons de pousser plus loin la localisation, nous sommes arrêtés par l'insuffisance des données précises en ce qui concerne la topographie des lésions.

B. CÈCITÉS CORTICALES

Il existe dans la science un très petit nombre d'observations de cécité corticale suivies d'autopsie. M. Chauffard en 1888 en rapportait cinq ; depuis on en a publié plusieurs autres. Celles qui ont fait le sujet d'un examen

microscopique complet seront décrites plus loin. Nous en possédons nous mêmes un cas dont nous avons commencé l'examen microscopique et que nous nous proposons de publier ultérieurement.

On connaît bien aujourd'hui la physiologie pathologique de ces cécités. Il est rares qu'elles soient dues à une double lésion *simultanée* du centre visuel ou des conducteurs optiques. Elle se produit le plus souvent de la façon suivante :

Un individu est hémiopique depuis un temps plus ou moins long, à la suite d'un ramollissement cortical, d'une hémorrhagie sur le trajet des conducteurs visuels intra-cérébraux, d'une altération quelconque des centres ganglionnaires de la vision. Cette hémianopsie ne se traduit que par des signes subjectifs insignifiants et si un examen périmétrique attentif n'a pas été pratiqué (et c'est le cas le plus fréquent) elle passe complètement inaperçue. Qu'il se produise alors dans l'hémisphère opposé une lésion analogue et le malade se trouve frappé de cécité subite. Cette cécité n'est, en somme, que l'expression d'une *double hémianopsie.*

1885.

68. Moore. St Barthol. Hosp. Rep. XV.
Femme, 5 ans.

A. SYMPTOMES.

(a) Oculaires. *Réfraction et acuité visuelle.* — Cécité complète.

Fond de l'œil. —

Etat des pupilles. — Pupilles dilatées.

Champ visuel. — Abolition de la vision.

(b) Cérébraux. Paralysie des membres des deux côtés avec contracture. Aphasie.

B. LÉSIONS.

(a) En rapport avec les symptomes visuels. Ramollissement toute la pointe des deux lobes occipitaux.

(b) Cérébrales associées, Ramollissement de la zone motrice Petites taches jaunes sur toute la surface de l'écorce.

(c) Dégénérescence secondaire de l'appareil nerveux visuel. N'est pas mentionnée.

—

69. Berger. Obs. I. Breslauer artzlicher Zeitschr. 1885, n° 1. Homme, 71 ans.

A. SYMPTOMES.

(a) Oculaires. *Réfraction et acuité visuelle.* — Cécité complète.

Fond de l'œil. — Normal.

Etat des pupilles. — Réaction pupillaire intacte.

Champ visuel. — Double hémianopsie. Cécité.

(b) Cérébraux. Hémiparésie droite. Diminution de la sensibilité à droite.

B. LÉSIONS.

(a) En rapport avec les symptomes visuels. *Hémisphère gauche.* Ramollissement de tout le lobe occipital gauche. Ramollissement de la couche optique.

Hémisphère droit. La première circonvolution de la face interne présente un foyer de ramollissement de la grosseur d'une pièce de 10 centimes limité à l'écorce.

(b) Cérébrales associées. Ramollissement du lobe temporal gauche.

(c) Dégénérescence secondaire de l'appareil nerveux visuel. Nerfs optiques normaux, bandelettes normales.

—

70. Berger. Loc. cit. Obs. III.

Homme, 68 ans.

A. SYMPTOMES.

(a) Oculaires. *Réfraction et acuité visuelle.* — Cécité presque complète, sensibilité lumineuse conservée.

Fond de l'œil. — Décoloration des papilles.

Etat des pupilles. — Pupilles étroites, réaction incertaine.

Champ visuel. — Double hémianopsie.

(b) Cérébraux. Nuls.

B. LÉSIONS.

(a) En rapport avec les symptomes visuels. *Hémisphère gauche.* Foyer de ramollissement occupant les circonvolutions situées en arrière de la perpendiculaire interne, empiétant de 4 à 5 centimètres sur la face externe. Deuxième Foyer à la face inférieure du lobe occipital limité en avant par la circonvolution de l'hippocampe.

Hémisphère droit. 1° Foyer d'un centimètre de diamètre au niveau de la deuxième circonvolution occipitale. 2° Foyer de 3 centimètres de long à la face inférieure du lobe occipital,

entre le sillon temporo-occipital inférieur et le troisième sillon temporal.

(b) Cérébrales associées. Nulles.

(c) Dégénérescence secondaire de l'appareil nerveux visuel. Pas d examen microscopique.

1887

71. Bouveret. Lyon médical, 1887, p. 338.

Homme, 26 ans.

A. SYMPTOMES.

(a) Oculaires. *Réfraction et acuité visuelle.* — Cécité complète.

Fond de l'œil. — Normal.

Etat de pupilles. — Pupilles moyennes, réaction normale.

Champ visuel. — Double hémianopsie.

(b) Cérébraux. Hémiplégie gauche légère.

B. LÉSIONS.

(a) En rapport avec les symptomes visuels. Hémisphère gauche. Ramollissement du cunéus, des 2/3 postérieurs du lobe lingual, de la moitié postérieure du lobe fusiforme, pénétrant jusqu'à la corne occipitale. Intégrité de la face externe sauf au bord supérieur.

Hémisphère droit. Ramollissement du cunéus des 2/3 postérieurs des lobes lingual et fusiforme.

(b) Cérébales associées. Nulles.

(c) Dégénérescence secondaire de l'appareil nerveux visuel. Tubercules quadrijumeaux, corps genouillés, couche optique, bandelettes optiques, chiasma et nerfs optiques sains à l'œil nu.

1888.

72. **Chauffard**. Revue de Médecine 1888, p, 131.
Homme, 74 ans.

A. SYMPTOMES.

(a) OCULAIRES. *Réfraction et acuité visuelle.* —
Fond de l'œil. —
Etat des pupilles. — Pupilles moyennement dilatées, réaction paresseuse.
Champ visuel. — Cécité absolue dans toute l'étendue du champ visuel.

(b) CÉRÉBRAUX. Hémiplégie antérieure en voie d'amélioration, attaques épileptiformes.

B. LÉSIONS.

(a) EN RAPPORT AVEC LES SYMPTOMES VISUELS. *Hémisphère gauche.* Foyer ocreux ancien au niveau de l'angle postéro-externe de la couche optique en dehors de la paroi externe du prolongement occipital du ventricule latéral.

Hémisphère droit. Foyer hémorrhagique à cheval sur les deuxième et troisieme occipitales de 5 cent. de longueur atteignant la pointe occipitale du ventricule latéral.

(b) CÉRÉBRALES ASSOCIÉES. Foyer hémorrhagique ocreux, ancien, au niveau de la capsule externe.

(c) DÉGÉNÉRESCENCE SECONDAIRE DE L'APPAREIL NERVEUX VISUEL. N'est pas mentionnée.

73. Oulmont. Gazette hebdomadaire 1889, p, 607.
Homme, 67 ans.

A. SYMPTOMES.

(a) OCULAIRES. *Réfraction et acuité visuelle.* — Cécité complète.
Fond de l'œil. —
Etat des pupilles. — Réaction pupillaire faible.
Champ visuel. —
(b) CÉRÉBRAUX. Contracture du bras gauche.

B. LÉSIONS.

(a) EN RAPPORT AVEC LES SYMPTOMES VISUELS. *Hémisphère droit.*— Ramollissement blanc occupant presque tout le lobe occipital ; les deuxième et troisième occipitales et la partie inférieure du lobule pariétal inférieur ; les 2/3 postérieurs des deuxièmeet troisième temporales à la face externe ; les lobules lingual et fusiforme et tout le cunéus à la face interne.
Hémisphère gauche. Ramollissement blanc occupant les première, deuxième et trosième circonvolutions occipitales, la partie supérieure du lobule pariétal supérieur à la face externe ; la moitié postérieure des lobules lingual et fusiforme, le cunéus et la moitié de l'avant-coin à la face interne.
(b) CÉRÉBRALES ASSOCIÉES. Ramollissement de la frontale ascendante.
(c) DÉGÉNÉRESCENCE SECONDAIRE DE L'APPAREIL NERVEUX VISUEL. N'est pas mentionnée.

Que nous enseigne maintenant l'étude de ces différents cas? Un certain nombre d'entre eux n'ont pas une valeur très grande au point de vue de la localisation puisqu'ils siègent indifféremment à diverses hauteurs de

l'appareil nerveux visuel intra-cérébral et s'échelonnent des centres gangliònnaires jusqu'au centre cortical ; Il en reste quelques-uns qui prouvent d'une façon indubitable qu'une double lésion du lobe occipital produit la cécité et par conséquent que c'est à cette portion du cerveau qu'est dévolu le rôle d'appareil récepteur des impressions visuelles.

Dans certain cas, la lésion détruit le lobe occipital tout entier. Mais dans d'autres, au contraire, elle s'est localisée sur une minime étendue de la face interne. Ces derniers acquièrent une importance toute particulière en nous montrant qu'une lésion limitée de cette région suffit pour abolir chez l'individu qui en est porteur le reste de sensation lumineuse dont il jouissait encore.

La cécité corticale réalise donc chez l'homme les expériences classiques de Munk sur le chien et plus récemment de Schaefer sur le singe, qui consistent à pratiquer l'ablation totale des lobes occipitaux pour produire la cécité. Ces faits cliniques servent de contrôle aux faits expérimentaux que nous avons rapportés plus haut et établissent définitivement ce que ces derniers nous avaient conduit à penser; ils prouvent que le lobe occipital contient le centre visuel.

C. CAS NEGATIFS.

On pourrait nous objecter qu'à côté des observations positives que nous venons de citer, il existe dans la science un certain nombre de cas où des lésions semblables n'ont entraîné aucun trouble visuel ou bien des troubles visuels très différents.

Considérons tout d'abord celles où *tout symptôme visuel a fait défaut.* Si elles paraissent au premier abord en contradiction avec l'opinion que nous venons de défendre, une analyse attentive montre qu'en réalité elles ne font que la confirmer et lui fournissent ainsi un contrôle précieux.

Lobe pariétal. C'est d'abord une série de cas avec lésion du *lobe pariétal* et en particulier du *lobule pariétal inférieur* et du *pli courbe.*

Les mieux observés sont dus à Henschen [1]. Obs. XXIV. Sarcome du lobule pariétal supérieur n'intéressant que la partie supérieure de la substance blanche sagittale. Obs. XXV. Tumeur dans les deux præcunéus. Obs. IX. Hémorrhagie très limitée du lobule pariétal inférieur immédiatement sous-jacente à l'écorce et n'atteignant pas les radiations optiques. Obs. XXVIII. Ramollissement de l'angle postérieur du lobule pariétal inférieur.

D'autres cas non moins probants ont été rapportés par Laquer [2]. — Lésions superficielles et minimes entre le pli courbe et la deuxième occipitale, n'intéressant pas les radiations. —

Berckhan [3]. — Ramollissement du volume d'une noisette dans le pli courbe, cécité verbale, agraphie, pas d'hémianopsie.

Hun. Obs. III. Ramollissement du pli courbe avec

[1] Henshen. *Loc. cit.*
[2] Laquer. *Neurol. Centralbl.* 1888, p. 140.
[3] Berckan. *Arch. fur Psychiatr.* Vol. xxiii, p. 558.

intégrité de la substance blanche sous-jacente. Cécité verbale, agraphie, pas d'hémianopsie.

Sérieux. Cécité verbale avec agraphie sans hémianopsie.

Tous ces cas ont ceci de commun : les lésions sont très superficielles, elles sont limitées à l'écorce ou à la substance blanche immédiatement sous-jacente, enfin elles respectent les faisceaux blancs de la substance sagittale plus profondément situés.

Ces cas auxquels nous pourrions ajouter tous les cas de cécité verbale non compliqués d'hémianopsie ont une importance toute particulière.

Ils prouvent que les lésions du pli courbe ne produisent pas d'hémianopsie lorsqu'elles sont nettement limitées à l'écorce et qu'elles n'entraînent ce trouble visuel qu'à la faveur d'une lésion des radiations optiques.

L'anatomie de la région donne une fois de plus la clé des contradictions apparentes que présente la symptomatologie de la cécité verbale.

Il faut distinguer deux classes de faits :

1° Les cécités verbales sans hémianopsie.

2° Les cécités verbales avec hémianopsie.

Dans les premières, le pli courbe seul est en jeu ; dans les secondes il existe des lésions concommittantes des conducteurs optiques sous-jacents. Que ce dernier cas soit le plus fréquent, cela est incontestable par la bonne raison que les lésions diffuses sont la règle et les ramollissements corticaux l'exception. Il n'en est pas moins vrai qu'il n'est plus permis de mettre en doute

l'absence de l'hémianopsie dans certains cas de cécité verbale.

Nous voyons par là ce qu'il y a de trop absolu dans l'opinion des auteurs qui, comme Bernard[1] soutiennent que l'hémianopsie est constamment liée à la cécité verbale.

Les cas que nous venons de citer achèvent donc la confirmation de ce que nous disions plus haut sur le rôle du pli courbe dans l'élaboration des impressions visuelles.

Ils montrent que si ce dernier est le centre spécial des images visuelles des mots, il doit être dépossédé de l'importance qu'on a voulu lui attribuer comme centre percepteur des impressions visuelles.

Lobe occipital. — Si les cas de lésions du lobe pariétal sans retentissement sur le champ visuel sont peu fréquents, les lésions analogues du lobe occipital sont plus rares encore. Deux observations de Rondot[2] relatent, l'une, un ramollissement du cunéus avec cécité de l'œil opposé, l'autre une destruction des trois circonvolutions occipitales d'un côté avec cécité absolue. Les symptômes observés sont, on le voit absolument, en désaccord avec tout ce que nous savons sur le fonctionnement de l'appareil visuel intra-cérébral. Malheureusement l'absence de tout examen de fond de l'œil et d'une exploration périmétrique du champ visuel, le silence de l'auteur sur les fonctions visuelles anté-

[1] Bernard. *De l'aphasie et de ses diverses formes*, p. 133.
[2] Rondot. *In Thèse de Boffard*. Lyon, 1889. p. 54.

rieurement aux lésions cérébrales, ne permettent pas d'accorder à ces cas une signification bien grande.

Deux autres observations sont dues l'une à Gowers [1], l'autre à Richter. [2]

Dans la première il s'agissait d'une tumeur du lobe pariétal ayant envahi le cunéus et le lobe lingual. Une hémianopsie fut constatée au début, mais disparut bientôt. Si l'on observe que l'on a affaire dans ce cas à une des lésions les moins favorables à une localisation exacte, que le malade ne fut pas examiné pendant les quatre mois qui précédèrent sa mort, que l'on ignore par conséquent ce qui se passa dans une période où la tumeur put prendre un développement rapide, on conviendra que le cas de Gowers n'est pas fait pour entrainer la conviction.

Dans la deuxième observation, il s'agissait d'un ramollissement du lobe lingual et fusiforme, du cunéus et du præcunéus ; il y avait en même temps une dégénérescence secondaire du corps genouillé externe, de la bandelette optique correspondante et du nerf optique du côté opposé ; en un mot des lésions qui ne laissent aucun doute sur la destruction profonde et ancienne du centre cortical et de l'appareil nerveux visuel de conduction. Or, l'auteur ne constate pas d'hémianopsie. Il faut remarquer qu'il s'agissait d'un aliéné chez lesquels les phénomènes subjectifs sont difficiles à préciser, et l'exploration du champ visuel impossible. Cependant si l'on passe soigneusement en revue les symptomes

[1] Gowers. *Lancet.* mars, 1879, p. 363.
[2] Richter. *Arch. fur Psychiatr*, 1889. Vol. xx. p. 504.

visuels relatés dans ce cas on constate que « le malade regarde le plus souvent à droite et qu'il ne voit pas les objets à gauche ». Ce sont la des signes qui nous paraissent indiquer une hémianopsie probable.

On voit donc que les observations précédentes n'infirment en rien les conclusions auxquelles nous a amené l'étude des cas macroscopiques, à savoir que le lobe occipital contient le centre visuel.

II. —DOCUMENTS ANATOMO-PATHOLOGIQUES BASÉS SUR UN EXAMEN MICROSCOPIQUE MÉTHODIQUE

Le premier auteur qui ait soumis à l'examen microscopique les lésions du lobe occipital chez l'homme est Von Monakow. Après avoir établi sur les preuves expérimentales que nous précédemment passées en revue les relations qui existent chez les animaux entre les circonvolutions postérieures du cerveau et les centres ganglionnaires de la vision, cet auteur, persuadé que la physiologie avait donné tout ce dont elle était capable dans ce domaine, montrait la nécessité de s'adresser aux faits anatomopathologiques chez l'homme, à condition d'employer des méthodes d'investigation plus rigoureuses qu'on ne l'avait fait jusqu'alors.

Dès l'année 1885 [1], il entreprenait, chez l'homme,

[1] Von Monakow. *Experimentelle und pathologisch anatomische Untersuchungen uber optische Bahnen und Centren. Arch. fur Psych.* Vol. XVI.

l'étude des dégénérescences secondaires, guidé à la fois par les résultats que ses patientes études lui avaient donnés chez les animaux et par une connaissance approfondie de l'anatomie cérébrale.

Nous avons donné précédemment les conclusions auxquelles il est arrivé.

Des recherches analogues ont été faites par Henschen, Moeli, Zacher et tout dernièrement par Zinn. Elles confirment en grande partie celles de Von Monakow.

Les tableaux suivants mettent sous les yeux les documents anatomo-pathologiques utilisés par ces auteurs ainsi que les constatations anatomiques auxquelles ils ont donné lieu.

Nous les avons également classés par ordre chronologique.

1885

74. Von Monakow. (Obs. I.) Experimentelle und pathologisch anatomische Untersuchungen uber optische Bahnen und Centren. Arch. für Psych. Vol. XVII.

Homme, 70 ans.

A. SYMPTOMES.

(a) Oculaires. *Réfraction et acuité visuelle.* — Diminution de la vue.

Fond de l'œil. — Normal.

Etat des pupilles. —

Champ visuel. — Signes fonctionnels d'hémianopsie homonyme gauche. Ecriture en escalier.

(b) Cérébraux. Cécité verbale. Cécité psychique. Surdité verbale. Troubles moteurs passagers.

B. LÉSIONS.

(a) En rapport avec les symptomes visuels. Hémisphère droit. Foyer de ramollissement dans le cunéus, le lobe lingual et le gyrus descendens. Hémisphère gauche. Ramollissement des deuxième et troisième occipitales.

( ) Cérébrales associées. Hémisphère gauche. — Ramollissement des première et deuxième temporales.

(c) Dégénérescence secondaire de l'appareil nerveux visuel.

1° *Radiations optiques.* — Très dégénérées surtout dans leur partie inférieure. Corps granuleux.

2° *Corps genouillé externe.* — En grande partie sclérosé. Grosses cellules disparues. Lames médullaires en partie disparues.

Fibres de projection. — Dégénérées dans leur partie postérieure et inférieure.

3° *Pulvinar.* — Partie postérieure dégénérée. Corps granuleux.

Fibres de projection. Dégénérées à leur partie postérieure et inférieure.

4° *Tubercules quadrijumeaux antérieurs.* — Dégénérescence des cellules ganglionnaires de la couche grise superficielle. Disparition de la substance blanche moyenne.

Bras du tubercule. — Dégénéré.

5° *Bandelette optique.* — Très dégénéré à droite.

6° *Nerfs optiques.* — Faisceau direct dégénéré à droite. Faisceau croisé dégénéré à gauche.

II. Des fibres d'association. — 1° *Courtes fibres.* — Dégénérées.

2° *Tapetum.* — Dégénéré.

3° *Bourrelet du corps calleux.* — Ramolli.

4° Pilier du trigone. — Disparu.

—

75. Von Monakov. Loc. cit. (Obs II).

Homme, 60 ans.

A. SYMPTOMES.

(a) OCULAIRES. *Réfaction et acuité visuelle.* — Faible sensation lumineuse.

Fond de l'œil. — Normal.

Etat des pupilles. — Pupilles égales, réaction paresseuse.

Champ visuel. — Faible sensation lumineuse.

(b) CÉRÉBRAUX. Surdité verbale.

B. LÉSIONS.

(a) EN RAPPORT AVEC LES SYMPTOMES VISUELS. *Hémisphère droit* — Foyer de ramollissement dans la substance blanche du lobe temporo-occipital, détruisant les radiations optiques.

Hémisphère gauche. — Foyer de ramollissement dans la substance blanche, des lobes pariétal et occipital détruisant les radiations optiques.

(b) CÉRÉBRALES ASSOCIÉES. — Nulles.

(c) DÉGÉNÉRESCENCE SECONDAIRE. — .I. DE L'APPAREIL NERVEUX VISUEL.

1° *Radiations optiques.* — Dégénérées à gauche et à droite.

Corps genouillé externe droit. — Dégénérescence partielle des cellules ganglionnaires. Cellules araignées. Diminution de volume.

Corps genouillé externe gauche. — Mêmes lésions, mais moins accusées. Fibres de projection des deux corps genouillés dégénérées dans leur partie postérieure et inférieure.

3° *Pulvinar droit.* — Très dégénéré. Formation de cellules araignées et sclérosées. *Gauche.* Peu dégénéré.

4° *Tubercules quadrijumeaux antérieurs.* — Intacts. Bras du tubercule quadrijumeau antérieur droit et gauche notablement atrophiés.

5° *Bandelettes optiques.* — Petites mais peu dégénérées.

II. Fibres d'association. — Tapetum et fibres d'association dégénérés.

Pilier postérieur du trigone normal.

—

76. Von Monakov. Loc. cit. (Obs III).

Femme, 48 ans.

A. SYMPTOMES.

(a) Oculaires. *Réfraction et acuité visuelle.* — Cécité. Faible sensation lumineuse.

Fond de l'œil. — Normal.

Etat des pupilles. — Pupilles égales ; réaction paresseuse.

(b) Cérébraux. — Démence, mélancolie.

B. LÉSIONS.

(a) En rapport avec les troubles visuels. — *Hémisphère droit.* —Ramollissement porencéphalique du cunéus et de la deuxième occipitale.

Hémisphère gauche. Ramollissement du lobe lingual et de la deuxième occipitale.

(b) Cérébrales associées. Nulles.

(c) Dégénérescence secondaire. *Radiations optiques.* — La dégénérescence secondaire se confond dans le foyer de ramollissement.

Les lésions dans les centres ganglionnaires de la vision sont insignifiantes.

1890

77. **Moeli**. Arch. fur Psych. XXII. (Obs III).

Femme, 44 ans.

A. SYMPTOMES.

(a) OCULAIRES. *Réfraction et acuité visuelle.* — Cécité presque complète.

Fond de l'œil. — Papille un peu pâle.

Etat des pupilles. — Pupille gauche plus dilatée, réaction diminuée.

Champ visuel. —

(b) CÉRÉBRAUX. Nuls.

B. LÉSIONS.

(a) EN RAPPORT AVEC LES SYMPTOMES VISUELS.— *Hémisphère droit.* Foyer de ramollissement occupant les lobules lingual et fusiforme, et empiétant sur la face externe du lobe occipital. 5 c. dans le sens longitudinal, 4 cent. dans le sens transversal *Hémisphère gauche.* Foyer plus petit, occupant le cunéus, et le lobule lingual.

( ) CÉRÉBRAUX ASSOCIÉES. Nulles.

(c) DÉGÉNÉRESCENCE SECONDAIRE. I. DE L'APPAREIL NERVEUX VISUEL.—

1° *Radiations optiques.* — Renferment de nombreux corps granuleux.

2° *Corps externe genouillé.* — Altéré dans sa partie postéro-externe. Corps granuleux. Cellules chargées de pigmentation. Cellules avec vacuoles. Réduction des fibres.

3° *Pulvinar.* — Renferme de nombreux corps granuleux.

4° *Tubercule quadrijumeau antérieur.* — Sain.

5° *Bandelette.* — Dégénérée dans sa partie externe et inférieure.

6° *Nerfs optiques.* — Montrent une légère dégénérescence qui va en diminuant vers la périphérie.

II. Fibres d'association. — Ne sont pas étudiées.

1891

78. Henschen. Beiträge zur Pathologie des Gehirns, p. 132. (Obs. XIX).

Homme, 70 ans.

A. SYMPTOMES.

(a) Oculaires. *Réfraction et acuité visuelle.* —
Fond de l'œil. —
Etat des pupilles. —
Champ visuel. — Hémianopsie droite.

(b) Cérébraux. Parésie droite. Diminution de la sensibilité.

B. LÉSIONS.

(a) En rapport avec les symptomes visuels. Ramollissement du lobule pariétal inférieur, intéressant les radiations optiques sur une grande étendue.

(b) Cérébrales associées. Ramollissement partiel de la troisième frontale, de la pointe inférieure de la frontale ascendante, des première et deuxième temporales.

(c) Dégénérescence secondaire de l'appareil nerveux visuel. Pas de dégénérescence secondaire de l'appareil nerveux optique. Lésions trop récentes (moins d'un mois).

—

79. Henschen. Loc. cit. (Obs. XX).

Homme, 70 ans.

A. SYMPTOMES.

(a) Oculaires. *Réfraction et acuité visuelle.* —
Fond de l'œil. —

Etat des pupilles. — Pupilles égales, de forme irrégulière. Réaction hémiopique.

Champ visuel. — Hémianopsie gauche.

(b) Cérébraux. Hémiplégie et hémianesthésie gauches.

B. LÉSIONS.

(a) En rapport avec les symptomes visuels. Petit ramollissement à la face interne du lobe occipital à 5 centimètres du pôle, coupant les radiations optiques à leur partie interne. Grand foyer dans les lobules pariétaux supérieur et inférieur.

(b) Cérébrales associées. Ramollissement de la pariétale ascendante de sa substance blanche ainsi que de la frontale ascendante.

(c) Dégénérescence secondaire de l'appareil nerveux visuel. Pas de dégénérescence. Lésions trop récentes. (2 mois).

—

80. Henschen. Loc. cit. p. 141. (Obs. XXI

Homme, 62 ans.

A. SYMPTOMES.

(a) Oculaires. *Réfraction et acuité visuelle.* —

Fond de l'œil. —

Etat des pupilles. —

Champ visuel. — Hémianopsie probable.

(b) Cérébraux. Aphasie motrice. Hémiplégie droite.

B. LÉSIONS.

(a) En rapport avec les symptomes visuels. Ramollissement cunéiforme de la pointe du lobe occipital s'étendant de la face externe sous la scissure calcarine.

(b) Cérébrales associées. Ramollissement au niveau du faisceau de l'aphasie.

(c) Dégénérescence secondaire de l'appareil nerveux visuel. Pas de dégénérescence secondaire. Lésions trop récentes. (1 mois).

—

81. Henschen. Obs. XXIII, Loc. cit. I, p. 153.

Homme, 61 ans.

A. SYMPTOMES.

(a) Oculaires. *Réfraction et acuité visuelle.* —

Fond de l'œil. —

Etat des pupilles. —

Champ visuel. — Hémianopsie droite. Pas de champ visuel pris au périmètre. Symptômes subjectifs.

(b) Cérébraux. Hémiplégie et hémianesthésie droites.

B. LÉSIONS.

(a) En rapport avec les symptomes visuels. Ramollissement cortical pur de l'écorce du cunéus, de la scissure calcarine et de la pointe du lobe lingual. Petit ramollissement de la scissure occipito-pariétale.

(b) Cérébrales associées. Nulles.

(c) Dégénérescence secondaire de l'appareil nerveux visuel Lésions trop récentes (une semaine).

—

82. Zacher. (Obs. I). Beiträge zur Kenntniss des Faserverlaufes im Pes pedunculi sowie über die corticalen Beziehungen des corpus geniculatum internum. Arch. fur Pych. Vol. XXII, p 654.

Homme, 60 ans.

A. SYMPTOMES.

(a) Oculaires. *Réfraction et acuité visuelle.* —
Fond de l'œil. —
Etat des pupilles. — Pupilles étroites. Réaction pupillaire conservée.
Champ visuel. — Hémaniopsie droite (sans examen périmétrique).

(b) Cérébraux. Parésie droite. Pas de trouble de la sensibilité. Paraphasie. Surdité verbale.

B. LÉSIONS,

(a) En rapport avec les symptomes visuels. H. G. Le lobe pariétal, la première temporale, et le cunéus sont ramollis. La lésion pénètre profondément dans la substance blanche jusqu'au ventricule.

(b) Cérébrales associées. H. D. Ramollissement des deuxième et troisième frontales, de la pariétale ascendante, du lobe pariétal des première et deuxième temporale.

(c) Dégénérescence secondaire de l'appareil nerveux visuel. *Corps genouillé externe* diminué de volume dégénéré et rempli de corps granuleux. *Tubercule quadrijumeau antérieur*, diminution du nombre des fibres et sclérose.

—

83. Zacher. Loc. cit. Obs. III.
Femme, 68 ans.

A. SYMPTOMES.

(a) Oculaires. *Réfraction et acuité visuelle.* —
Fond de l'œil. —
Etat des pupilles. — Pupille droite sans réaction.

Champ visuel. — Hémianopsie droite apparente.

(b) CÉRÉBRAUX. Hémiplégie droite, anesthésie.

B. LÉSIONS.

(a) EN RAPPORT AVEC LES SYMPTOMES VISUELS. Foyer de ramollissement étendu dans les deux circonvolutions temporales, les deux circonvolutions temporo-occipitales, le lobule pariétal inférieur, pénétrant jusqu'à la paroi ventriculaire au niveau du pli courbe et du præcunéus.

(b) CÉRÉBRALES ASSOCIÉES. Ramollissement de la frontale et pariétale ascendante, de la troisième frontale.

(c) DÉGÉNÉRESCE SECONDAIRE. — I. DE L'APPAREIL NERVEUX VISUEL — Couche optique gauche renferme des corps granuleux.

Pulvinar gauche réduit de volume, atrophie des fibres et des cellules.

Corps genouillé externe. Atrophie de certaines cellules dans la partie inférieure et interne. Dégénérescence complète du noyau latérale et externe.

Tubercule quadrijumeau antérieur gauche, atrophié.

Bandelette optique ratatinée.

1892

84. Henschen. (Obs. XXXIX). Loc., cit., tome II, p. 377.

Homme, 53 ans.

A. SYMPTOMES.

(a) OCULAIRES. *Réfraction et acuité visuelle.* —

Fond de l'œil. —

Etat des pupilles. — Pupille plus dilatée à gauche.

Champ visuel. — Rétrécissement des deux quarts de cercle supérieurs.

(b) Cérébraux. Pas de troubles de la sensibilité ni de la motilité.

B. LÉSIONS.

(a) En rapport avec les symptomes visuels. *Hémisphère gauche.* Ramollissement du lobule fusiforme, détruisant les radiations optiques jusqu'à 2 cent. 1/2 de la pointe du lobe occipital. *Hémisphère droit.* — Ramollissement de la deuxième temporale pénétrant dans la profondeur, intéressant les radiations optiques.

(b) Cérébrales associées. *Hémisphère gauche.* —Ramollissement de la troisième frontale, de l'insula, des deux premières temporales, de la pariétale ascendante, du lobule pariétal inférieur. *Hémisphère droit.* — Ramollissement des deuxième et troisième frontales, de la pariétale ascendante.

(c) Dégénérescence secondaire. I. De l'appareil nerveux visuel. — 1° *Radiations optiques.* — Plusieurs petits foyers limités de dégénérescence.

2° *Corps genouillé externe.* — Réduction des fibres. Pas d'atrophie des cellules.

3° *Pulvinar.* — Légère atrophie des cellules.

4° *Tubercules quadrijumeaux antérieurs.* — Sains.

5° *Bandelette optique et nerf optique.* — Normaux.

II. Des fibres d'association. — Dégénérescence du tapetum dans une coupe à 7 centimètres de la pointe occipitale.

—

Henschen-Nordenson. (Obs. XL). Loc.,cit., t. II, p. 387. Homme, 28 ans.

A. SYMPTOMES.

(a) Oculaires. *Réfraction et acuité visuelle.* — O. G. V = 1
O. D. V = 0,2

Fond de l'œil. — Normal.

Etat des pupilles. — Pupilles dilatées égales. Réaction normale.

Champ visuel. — Hémianopsie gauche. Conservation de la vision maculaire.

Rétrécissement du champ des couleurs.

(b) Cérébraux. Pas de troubles appréciables de la motilité et de la sensibilité.

B. LÉSIONS.

(a) En rapport avec les symptomes visuels. Ramollissement de la scissure calcarine et de la scissure de l'hippocampe, à partir de 5 cent. de la pointe occipitale.

(b) Cérébrales associées. Nulles.

(c) Dégénérescence secondaire. — I. De l'appareil visuel. — 1° *Radiations optiques.* — La dégénérescence secondaire ne dépasse pas la hauteur du cunéus. Intégrité des centres ganglionnaires.

II. Des fibres d'association. — N'est pas mentionnée.

—

86. Von. Monakow. (Obs. I). Experimentelle und pathalogisch-anatomische Untersuchungen uber die optischen Centren und Bahnen nebst klinischen Beiträgen zur Corticalen Hemianopsie und Alexie. Ach. fur Psych. Vol. XXIII, 3, p. 613.

Homme, 61 ans.

A. SYMPTOMES.

(a) OCULAIRES. *Réfraction et acuité visuelle.* — O. G. Ancienne taie de la cornée. V = 1/2 O. D. vision normale
Fond de l'œil. — Pas d'altération nette.
Etat des pupilles. —
Champ visuel. — Hémianopsie homonyme gauche. Ligne de démarcation passant à 8° du point de fixation.

(b) CÉRÉBRAUX. Migraine ophthalmique.

B. LÉSIONS.

(a) EN RAPPORT AVEC LES SYMPTOMES VISUELS. Foyer de ramollissement des deux lèvres de la scissure calcarine. Petit foyer hémorrhagique dans le pied du cunéus.

(b) CÉRÉBRALES ASSOCIÉES. Nulles.

(c) DÉGÉNÉRESCENCE SECONDAIRE. — I. DE L'APPAREIL NERVEUX VISUEL. — 1° *Radiations optiques.* — Très dégénérées.

2° *Corps genouillé externe.* — Détruit et sclérosé à l'exception des éléments cellulaires du centre.
Fibres de projection du corps genouillé externe. — Dégénérées à leur partie postérieure et inférieure.

3° *Pulvinar.* — Partie postérieure très dégénérée. *Fibres de projection.* Dégénérescence à la partie postérieure et inférieure.

4° *Tubercules quadrijumeaux antérieurs.* — Réduction de volume des couches superficielles et de la substance blanche moyenne.

5° *Bandelette droite.* — Très dégénérée. Continuation de la dégénérescence dans le chiasma.

6° *Nerf optique.* — Non examiné.

II. FIBRES D'ASSOCIATION. — 1° *Tapetum.* — Normal.

2° *Corps calleux.* — Ramolli.

3° *Trigône.*—Disparu ainsi que le tubercule mammillaire droit:

—

87. Monakow. Obs. III. Loc. cit., p. 643.
Homme, 62 ans.

A. SYMPTOMES.

(a) OCULAIRES. *Réfraction et acuité visuelle.* —
Fond de l'œil. —
Etat des pupilles. — Pupille droite, un peu plus petite.
Champ visuel. — Hémianopsie homonyme droite.
(b) CÉRÉBRAUX. Alexie. Paragraphie.

R. LÉSIONS.

(a) EN RAPPORT AVEC LES SYMPTOMES VISUELS. Ramollissement de la substance blanche au niveau du pli courbe, du lobule pariétal supérieur et de la deuxième circonvolution occipitale.
(b) CÉRÉBRALES ASSOCIÉES. Nulles.
(c) DÉGÉNÉRESCENCE SECONDAIRE.—I. DES VOIES OPTIQUES.— 1° *Radiations de Gratiolet.* — Dégénérescence dans la partie supérieure des radiations.
2° *Corps genouillé externe.* — Dégénéré dans sa partie interne et antérieure. Réduction de volume.
Fibres de projection. — Dégénérées dans leur partie supérieure.
3° *Pulvinar.* — Dégénéré dans sa partie antérieure.
Fibres de projection. — Dégénérées dans leur partie supérieure.
4° *Tubercule quadrijumeau antérieur.* — Réduction de volume. Dégénérescence des couches superficielles.
Bras. — Atrophié.
5° *Bandelette optique gauche.* — Dégénérée à sa partie interne.

II. Des fibres d'association. — 1° *Tapétum.* — Dégénéré dans sa partie supérieure.

2° *Faisceau occipito-temporal.* — Dégénéré.

3° *Occipito-frontal.* — Dégénéré.

4° *Bourrelet du corps calleux.* — Dégénéré.

—

88. Zinn. Das Rindenfeld des Auges in seinen Beziehungen zu den primären Opticus centren. München. med. Wochenschr, 1892.

Homme, 48 ans.

A. SYMPTOMES.

(a) Oculaires. *Réfraction et acuité visuelle.* — Faiblesse de l'œil gauche.

Fond de l'œil. —

Etat des pupilles. —

Champ visuel. — Hémianopsie, pas d'examen périmétrique.

( ) Cérébraux. Troubles intellectuels.

B. LÉSIONS.

( ) En rapport avec les symptomes visuels.

(b) Cérébrales. Foyer de ramollissement dans le lobe occipital gauche, avec destruction complète de la scissure calcarine, des première et deuxième occipitales, incomplète du lobe lingual et fusiforme, de l'hippocampe, du cunéus et præcunéus.

(c) Dégénérescence secondaire. — I. De l'appareil nerveux visuel. — Radiations. Corps genouillé externe, Pulvinar, tubercule quadrijumeau antérieur atrophiés. L'atrophie porte sur les cellules, les fibres et la substance fondamentale. Bandelette optique gauche diminuée de volume.

II. Des fibres d'association. — N'est pas mentionnée.

Les cas rapportés par Von Monakow concernent d'une part des hémianopsies corticales, d'autre part des cécités corticales.

Hémianopsies corticales. — Dans le premier cas (obs. I, 1885), un foyer de ramollissement dans le cunéus, le lobe lingual et le gyrus descendent du côté droit a pour conséquence, au point de vue clinique, une hémianopsie homonyme gauche, au point de vue anatomo-pathologique, la dégénérescence de la partie inférieure des radiations optiques, la sclérose de la plus grande partie du corps genouillé externe, de la partie postérieure du pulvinar, enfin du tubercule quadrijumeau antérieur ; la dégénérescence ne s'arrêtant pas aux centres ganglionnaires de la vision se poursuit à la bandelette optique du même côté et dans les deux nerfs optiques, atteignant le faisceau direct du nerf du même côté, le faisceau croisé du nerf du côté opposé. Il y a en même temps une dégénérescence du tapetum et du bourrelet du corps calleux.

Dans le deuxième cas (obs. I., 1892), il existe un foyer de ramollissement des deux lèvres de la scissure calcarine, ainsi qu'un petit foyer hémorrhagique dans le pied du cunéus; les lésions se manifestent cliniquement par une hémianopsie homonyme gauche et entraînent une dégénérescence secondaire très accusée des radiations optiques, du corps genouillé externe et du pulvinar dans leur partie postérieure et inférieure.

La dégénérescence s'est également propagée à la bandelette optique et au chiasma. (Le nerf optique n'a pu être examiné.)

Dans le troisième cas (obs. III, 1892), il s'agit d'un malade atteint d'alexie et de paragraphie avec hémianopsie homonyme droite ; à l'autopsie, on trouve un ramollissement de la substance blanche au niveau du pli courbe, du lobule pariétale supérieur et de la deuxième circonvolution occipitale. Ces lésions entraînent une dégénérescence dans la partie interne et antérieure du corps genouillé, dans la partie inférieure et supérieure du pulvinar, dans le tubercule quadrijumeau antérieur, dans la bandelette optique correspondante.

Cécité corticale. — Dans le premier cas (obs. II, 1885), la cécité n'est pas complète, il persiste une faible sensation lumineuse ; il existe en même temps de la surdité verbale. A l'autopsie on trouve deux foyers de ramollissements ; l'un dans la substance blanche du lobe temporo-occipital, l'autre dans la substance blanche du lobe pariéto-occipital. Tous deux détruisent les radiations optiques. La dégénérescence secondaire se propage dans les radiations, les deux corps genouillés externes, le pulvinar surtout à droite et le bras du tubercule quadrijumeau antérieur ; elle est peu appréciable dans les bandelettes optiques.

Dans le second cas (obs. III. 1885), la cécité corticale est incomplète, car il persiste encore une faible sensation lumineuse. On constate également deux foyers de ramollissement ; l'un siège dans le cunéus et la deuxième occipitale de l'hémisphère droit, l'autre dans le lobe lingual, la partie postérieure du cunéus et la deuxième occipitale gauche. Les radiations optiques sont dégénérées, mais la dégénérescence se confond avec le foyer

de ramollissement et ne peut être poursuivie nettement dans les centres ganglionnaires.

Comme on le voit, l'étude systématique des dégénérescences secondaires par lésion du lobe occipital apporte une confirmation aussi satisfaisante que possible aux données expérimentales.

Tous ces cas, à l'exception de la dernière observation de 1892, ont trait à des lésions de la face interne du lobe occipital, plus ou moins bien limitées. Ils conduisent Von Monakow à admettre avec Nothnagel, Seguin, Henschen, que le centre visuel cortical doit être localisé à la face interne du lobe occipital, dans cette région que ces auteurs appellent le *domaine de la scissure calcarine*.

L'étude de l'observation III de 1892 a amené Von Monakow à modifier profondément sa conception du centre visuel. Se basant à la fois sur les données cliniques et anatomo-pathologiques tirées de cette observation, il élargit considérablement les limites de la sphère visuelle.

Tout en admettant que la partie la plus importante de cette dernière siège dans les circonvolutions de la face interne, il pense que le territoire cortical qu'elle occupe comprend également la face externe du lobe occipital et même le pli courbe.

Nous nous proposons de soumettre ce point à une critique approfondie lorsque nous ferons l'étude microscopique de nos documents personnels.

Des nombreux cas que Henschen a rassemblés dans

son remarquable travail, six seulement ont trait à des lésions corticales.

Sur ces six observations quatre concernent des ramollissements corticaux limités. Ce sont les observations XXI. Lésion de la pointe du lobe occipital. Observation XXII. Lésion du cunéus de la scissure alcarine et de la pointe du lobe lingual. Obs. XXXIX. Ramollissement du lobule fusiforme détruisant les radiations optiques. Obs. XL. Ramollissement de la scissure calcarine.

Ce dernier cas est un des plus beaux exemples de ramollissement cortical circonscrit qui aient été cités.

Malheureusement tous ces cas se rapportent à des lésions récentes qui n'ont pas eu le temps de produire des dégénérescences secondaires. Ils ne peuvent, par conséquent, servir à l'étude si importante des relations qui unissent les différents segments du lobe occipital aux centres ganglionnaires de la vision.

Une seule fois (observation XLI), Henschen a pu constater une dégénérescence secondaire et encore cette dernière n'était-elle ni assez nette ni assez bien localisée pour fournir des éléments d'appréciation nouveaux sur la marche des fibres visuelles.

C'est donc surtout en comparant les symptômes cliniques aux lésions constatées à l'autopsie que cet auteur s'appuie pour établir le centre visuel cortical. Nous avons déjà dit qu'il place ce dernier dans la *scissure calcarine*.

Les cas rapportés par Zacher sont loin d'offrir des exemples de lésions corticales circonscrites. Il s'agit

en effet de ramollissements étendus et multiples, ayant envahi le lobe temporal et se prolongeant même dans la capsule interne. Les constatations anatomiques de cet auteur ainsi que celles de Moeli et Zinn confirment d'ailleurs pleinement celles de Von Monakow.

CHAPITRE IV

RECHERCHES PERSONNELLES

SOMMAIRE I. *Méthode et technique.* Importance des coupes microscopiques en série. Coupes vertico-transversales et horizontales.

II. *Documents.* Deux cas d'hémaniopsie corticale par lésions circonscrites du lobe occipital. Un cas d'hémaniopsie avec cécité verbale pure (forme Déjérine). Deux cas d'hémianopsie avec cécité verbale ordinaire. — Etude des dégénérescences secondaires dans ces différents cas.

Les documents qui ont servi de base aux recherches microscopiques qui vont suivre, sont constitués par deux cas d'*hémaniopsie corticale*, un cas de *cécité verbale pure* (*type Déjerine*) *avec hémianopsie* et deux cas de *cécité verbale ordinaire*, par lésions du pli courbe compliqués également d'*hémianopsie.*

En soumettant ces cas à un examen microscopique méthodique, nous avions plusieurs buts. Tout d'abord contribuer à élucider le problème encore controversé du centre visuel cortical, déterminer ensuite le trajet des fibres visuelles dans l'encéphale, rechercher enfin les relations qui unissent les différents segments de l'appa-

reil visuel cérébral, soit entre eux, soit avec la zone du langage.

Nos recherches sont basées sur l'étude des dégénérescences secondaires qui, ainsi que nous l'avons vu à plusieurs reprises dans le cours de ce travail, constituent le guide le plus fidèle en anatomie cérébrale.

Pour obtenir une topographie exacte des lésions, précisant suffisamment les désordres respectifs de la substance grise et de la substance blanche ainsi que la part plus ou moins considérable prise par les différents systèmes de fibres qui composent cette dernière, l'examen microscopique est indispensable. Nous n'entendons pas désigner sous ce nom le procédé qui consiste à choisir çà et là des portions limitées de l'écorce et à pratiquer, dans leur épaisseur, des coupes à intervalles plus ou moins éloignés, mais bien de la méthode plus rigoureuse qui a donné de si heureux résultats en embryologie et en anatomie cérébrale, à savoir les *coupes microscopiques sériées*. Cette méthode se prête à une reconstitution exacte de la lésion, en permettant de suivre, de dépister les altérations souvent si minimes qui échappent forcément à l'œil nu ou même à un examen microscopique partiel. L'examen de tout un hémisphère, par coupes sériées, permet d'établir avec la plus grande précision la topographie exacte du foyer primitif, de poursuivre les dégénérescences secondaires d'abord dans les différents faisceaux qui sont en rapport avec ce foyer, ensuite dans les divers noyaux gris en relation avec le territoire cortical atteint. Elle est, à notre avis,

seule capable d'autoriser des conclusions fermes sur les relations de cause à effet qui rattachent les lésions aux symptômes.

Pour colorer et différencier nos coupes, nous nous sommes servis du procédé Weigert-Pal, qui se prête merveilleusement à l'étude du trajet des fibres dans la substance blanche et permet mieux que toute autre méthode de coloration une détermination topographique exacte en décelant avec une netteté parfaite les moindres dégénérescences.

Il ne faut cependant pas demander à cette méthode plus qu'elle ne peut donner ; il est certain que si elle est bien supérieure à celle du carmin au point de vue topographique, elle est inférieure à cette dernière quand il s'agit de déceler des altérations cellulaires délicates. Aussi ce n'était pas là, à proprement parler, le but que nous nous proposions ; notre intention étant surtout de demander aux dégénérescences secondaires de nouvelles bases anatomiques sur la constitution du segment postérieur de l'appareil nerveux visuel.

Comme on l'a vu par l'analyse attentive des documents pathologiques, les cas de lésions corticales réellement utilisables dans l'étude des dégénérescences secondaires sont très rares. A part ceux de Monakow qui ont fait l'objet de recherches microscopiques par le procédé des coupes en série ces cas ont été soumis à des examens miscroscopiques partiels, très importants à la vérité pour la détermination des différentes lésions cellulaires, mais insuffisants pour autoriser des conclusions anatomiques rigoureuses.

Les auteurs allemands ont l'habitude, comme on le sait, de pratiquer la coupe de Meynert qui consiste à séparer le manteau de l'hémisphère des ganglions de la base et à débiter chacune de ces parties en coupes vertico-transversales.

Nous pensons pour notre part qu'il y a avantage à donner une direction différente aux coupes, selon que l'on s'adresse à la partie postérieure du cerveau, ou à la région capsulaire. Il importe, en effet, avant tout, ainsi que l'enseigne M. Déjérine, d'appliquer à la recherche des faisceaux blancs intra-cérébraux, les méthodes d'examen qui ont donné de si bons résultats dans la moelle, à savoir les coupes perpendiculaires à la direction des faisceaux.

Conformément à ce principe, nous pensons que les coupes qui conviennent le mieux à l'étude de la substance sagittale occipitale, sont les vertico-transversales, tandis que la marche des faisceaux dans la capsule et dans les noyaux gris ne se voit nulle part plus nettement que dans les coupes horizontales.

Ces principes généraux une fois posés, passons à l'étude détaillée de chacun de nos cas.

OBSERVATION I

HÉMIANOPSIE CORTICALE PAR LÉSION CIRCONSCRITE DU CUNÉUS

Hémianopsie gauche chez un vieillard de 80 ans atteint en même temps d'hémiplégie droite incomplète. — Affaiblissement intellectuel très marqué. — Gâtisme.

Autopsie. — *Hémisphère gauche. — Ramollissement blanc récent de toute la partie postérieure de l'hémisphère. — Hémisphère droit. — Plaque jaune ancienne détruisant le quart antérieur du cunéus.*

Observation. — Hermeline Louis, âgé de 80 ans, est couché salle Bichat, lit n° 16. Ce vieillard, entré à l'hospice de Bicêtre le 12 janvier 1883, pour son âge, était placé dans les salles de « grands infirmes; » confiné au lit depuis plusieurs années, il était tombé peu à peu dans un état de gâtisme assez avancé. Le 14 mai 1892, à la suite d'un ictus apoplectique, il est transporté des divisions à l'infirmerie.

Etat actuel. — 15 mars 1892. Le malade est dans le décubitus dorsal; incapable de répondre à aucune question, il ne peut articuler que des mots incompréhensibles ; lorsqu'on lui adresse la parole, il regarde l'interlocuteur d'un air hébété et fait de vains efforts pour parler.

L'examen de la motilité montre qu'il existe un affaiblissement notable du bras et de la jambe droite ; cependant la paralysie est loin d'être complète, car le malade peut encore remuer la jambe droite dans son lit. La paralysie est plus marquée au membre supérieur, quoique quelques mouvements de la racine du membre soient encore possibles.

L'exploration de la sensibilité montre que cette dernière a subi une diminution notable dans tout le côté droit ; il existe de plus un retard dans la perception.

Au bout de quelques jours le malade semble sortir un peu de sa torpeur ; il s'exprime par signes et répond par des gestes assez nets aux questions que les surveillantes ou les infirmiers lui posent.

Le 20, l'état psychique s'est visiblement amélioré ; le malade

semble s'intéresser à ce qui se passe autour de lui. Il paraît comprendre les questions qu'on lui adresse, mais n'y répond que d'une manière inintelligible.

En examinant ses yeux, nous trouvons les pupilles égales réagissant également bien à la lumière et à la convergence.

Mais ce qui nous frappe, c'est que lorsqu'il veut regarder un objet, il est obligé de *tourner la tête du côté gauche* et ne s'arrête que lorsque la ligne du regard a dépassé l'objet qu'il veut fixer. Cet examen répété à plusieurs reprises nous a donné toujours les mêmes résultats ; le phénomène est si apparent que la surveillante elle-même l'avait remarqué.

Lorsque plusieurs personnes entourent son lit, *le malade ne voit que celles qui sont situées à sa gauche ; il ne s'aperçoit de la présence des autres que lorsqu'elles viennent se placer dans la partie gauche de son champ visuel.*

Nous aurions voulu procéder à un examen périmétrique plus exact, malheureusement l'affaiblissement physique et intellectuel du malade ne l'ont pas permis.

Le 21 nous constatons à la partie externe de la cuisse la présence d'un abcès que nous ouvrons largement. Pansement antiseptique.

Le 25, le malade est retombé dans un état subcomateux, sans que des phénomènes paralytiques nouveaux soient survenus.

Il succombe le 30 avril.

Autopsie. — Nous laissons de côté les lésions viscérales sans intérêt pour la question qui nous occupe.

Boîte crânienne d'épaisseur moyenne. Dure-mère intacte; quelques adhérences à la convexité. Epaississement de la pie-mère.

Les artères de la base sont fortement athéromateuses.

Hémisphère gauche. Il existe un ramollissement blanc occu-

pant la moitié postérieure de l'hémisphère, siégeant dans l'écorce et la substance blanche. Ce ramollissement est *récent* et *diffus*.

Hémisphère droit. — Au premier abord, cet hémisphère paraît normal ; cependant en le décortiquant, on trouve à la face

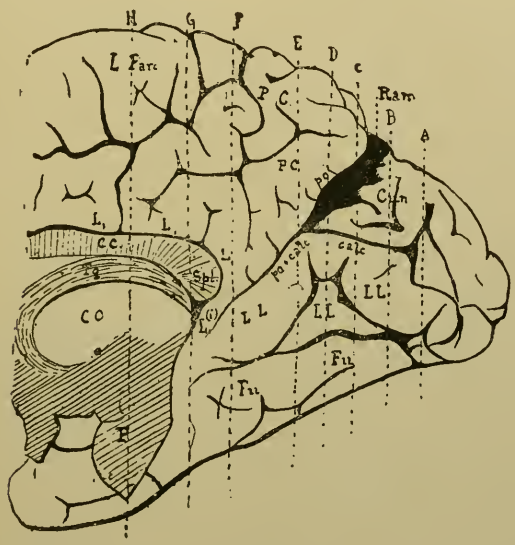

Fig. 8.

RAMOLLISSEMENT PARTIEL DU CUNÉUS DROIT. TOPOGRAPHIE DE LA LÉSION A L'ŒIL NU

Les lignes A. B. C. D. E. F. G. H. indiquent les régions où passent les coupes figurées dans les Pl. VII et VIII.

La ligne A corresp. à la fig. 1 de la Pl. VII. La ligne F corresp. à la fig. 1 de la Pl. VIII.
B « « « 2 « « « « « G « « 2 «
C « « « 3 « « « « « H « « 3 «
D « « « 4 « «
E « « « 5 « «

Co. Couche optique. Cun. Cuneus. Cc. Corps calleux. Fu lobule fusiforme. L lobe limbique. LL lobe lingual. Parc lobule paracentral. PC Præ. cunéus. Spl. splenium ou bourrelet du corps calleux. Tg. Trigone. P. pédoncule cérébral. Calc. Scissure calcarine, po. sillon parieto-occipital ou perpendiculaire interne. pocalc. Union de la calcarine et de la perpendiculaire interne.

interne, au niveau de l'union de la perpendiculaire interne, avec la calcarine, une plaque jaune de ramollissement ancien.

Un examen plus attentif montre que ce ramolissement occupe le fond de la scissure perpendiculaire interne, en se prolongeant un peu sur la calcarine.

En même temps l'écorce du cunéus est atrophiée dans son 1/4 antérieur, ce qui augmente la largeur et la profondeur de la scissure perpendiculaire interne.

Nous nous trouvons donc en présence d'une atrophie circonscrite du cunéus par ramollissement ancien.

Protubérance. Bulle. Moelle.	Normaux.

Pas d'asymétrie des pyramides.

Pas de dégénérescenee du faisceau pyramidal.

L'hémisphère droit est seul conservé.

EXAMEN MICROSCOPIQUE

Après durcissement complet dans la liqueur de Müller, une coupe est pratiquée au niveau de la portion moyenne de la couche optique divisant l'hémisphère droit en deux parties dont la postérieure, plus grande d'un tiers, comprend tout l'appareil nerveux visuel intra-cérébral. Ce bloc qui mesure 12 centimètres de hauteur, est inclus en totalité dans du collodion, puis placé dans le microtôme de Gudden.

Nous pratiquons, à l'aide de cet instrument, 650 coupes verti-co-transversales en série, comprenant toutes les régions de l'hémisphère depuis le pôle occipital jusqu'au milieu de la couche optique. Ces coupes sont colorées par la méthode de Pal, dans

la proportion de 1 sur 5, un certain nombre d'entre elles sont traitées par la double coloration (Pal et carmin.)

Examinons ce qu'elles nous enseignent au point de vue de la topographie exacte des lésions, et des dégénérescences secondaires soit dans les différents faisceaux du lobe occipital, soit dans les noyaux gris centraux.

Topographie de la lésion. — Les cent vingt premières coupes ne montrent aucune altération pathologique de l'écorce ou de la substance blanche. Toute la pointe occipitale est absolument saine ; c'est à partir de la 120e coupe qu'apparaissent les premières altérations ; elles débutent à la partie supérieure et interne du lobe, c'est-à-dire dans le cunéus. Les fig. 1. 2. 3. 4. 5 de la planche VII représentent les différentes régions du cunéus, avec la topographie du ramollissement (Ram).

La fig. 2. montre la lésion à la partie moyenne du cunéus.

La fig. 3 au niveau du tiers antérieur du cunéus.

La fig. 4 au niveau du pied du cunéus.

La fig. 5 au niveau du pied de l'hippocampe.

L'examen microscopique prouve que la lésion est notablement plus étendue que l'examen macroscopique, même minutieux, ne le faisait prévoir. (Comparez planche VII avec dessin dans texte).

La scissure calcarine, qui paraissait intacte participe à la lésion dans la majorité de son étendue ; le ramollissement contourne la paroi supérieure du ventricule pour empiéter légèrement sur la face externe de ce dernier.

En avant l'atrophie ne se borne pas seulement à la surface visible du cunéus, mais s'étend, d'une part à l'écorce du pli cunéo-limbique, cachée dans la profondeur de la calcarine et d'autre part à celle qui forme le fond de la scissure perpendiculaire interne, en se prolongeant jusqu'au pied de l'hippocampe. Les fibres de projection provenant de ces différentes parties de

PLANCHE VII

Fig. 1. Coupe passant au niveau de la partie postérieure du cunéus ; le ramollissement (Ram) occupe la partie supérieure du cunéus, et pénètre dans la zone visuelle (D).

Fig. 2. Coupe passant au niveau de la partie moyenne du cunéus. L'étendue du ramollissement cortical est marqué par Ram. Commencement de la dégénérescence dans la zone visuelle.

Fig. 3. Coupe passant au niveau de la partie antérieure du cunéus. Ramollissement de toute la calcarine ; la zone de dégénérescence (D) descend sur la paroi externe du ventricule. Elle se continue encore avec la portion ramollie qui borde en haut le ventricule.

Fig. 4. Coupe passant au niveau du pied du cunéus. La dégénérescence (D) est nettement circonscrite et systématisée ; elle n'est plus en relation avec le foyer primitif de ramollissement (Ram).

Fig. 5. Coupe passant par le pied de l'hippocampe. Double zone de dégénérescence dans les radiations optiques ; 1° Zone supérieure (D' Ro), continuation de la zone des figures précédentes, en rapport avec la partie supérieure du cunéus ; 2° zône inférieure (D. Ro) en rapport avec les lésions de la scissure calcaire. Commencement d'une zone dégénérée dans le forceps major (D).

Circonvolutions

Cun.	Cunéus. Coin.
Fu.	Lobe fusiforme.
L.	Lobe limbique.
LL.	Lobe lingual.
O'	1e circonvolution occipitale.
O2	2e »
O3	3e »
Pc.	Pli courbe.
Prc.	Præcunéus. Avant coin.
P1	Lobule pariétal supérieur.
P2	» inférieur.
T2	2e Circonvolution temporale.
T3	3e »

Scissures

calc.	Scissure calcarine.
cm.	Sillon calloso-marginal.
ip.	Sillon inter-pariétal.
O1	1er sillon occipital.
O2	2e sillon occipital.
O3	3e sillon occipital.
ot ou to	Sillon collatéral.
t2	2e sillon temporal.
t3	3e sillon temporal.
sp.	scissure parallèle.

Fibres de la substance blanche et autres indications

Fli	Faisceau longitudinal inférieur.
for min.	Forceps minor.
for maj.	Forceps major.
Ro.	Radiations optiques.
Tap.	Tapetum.
V.	Ventricule.
D.	Dégénérescence des fibres calleuses.
Ro (D)	Dégénérescence des radiations optiques.
Ram.	Foyer primitif de ramollissement.

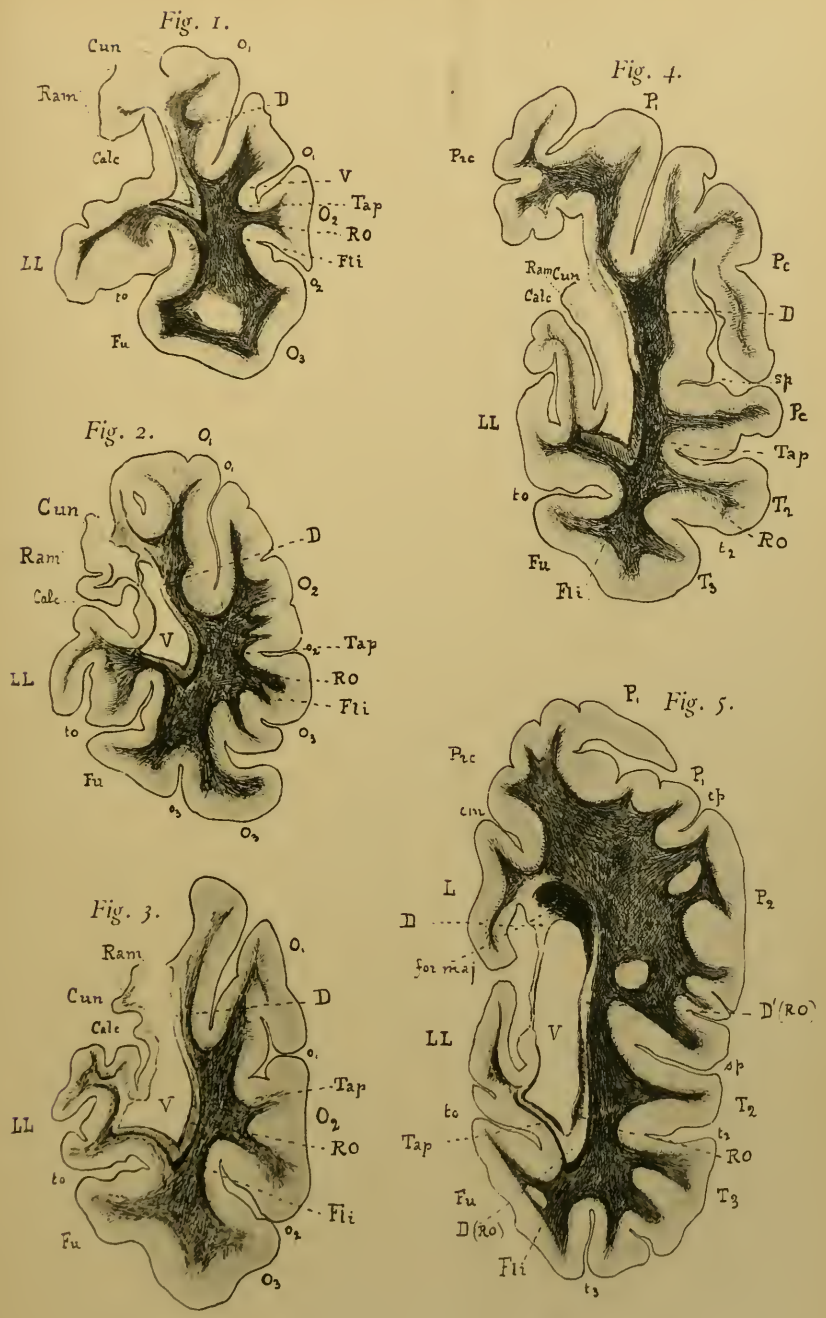

Dr Vialet, prép. et del. Berthaud, photot.

RAMOLLISSEMENT DU CUNÉUS (OBS. I).
Coupes microscopiques vertico-transversales destinées à montrer les dégénérescences dans le territoire du cunéus.
(Procédé de Pal.)

l'écorce sont détruites. La lésion pénètre de haut en bas dans une étendue de 2 à 3 millimètres dans la zone des radiations optiques (fig. 1. 2. 3. 4. D.), elle a également coupé à ce niveau la partie supérieure du faisceau longitudinal et les fibres du tapetum (même figure.). L'intensité de la lésion n'est pas la même sur toute l'étendue du cunéus. Tandis que la destruction du tiers supérieur du cunéus est complète et que l'écorce de cette circonvolution est complètement désorganisée, la partie inférieure du coin et l'écorce qui borde la calcarine ont conservé leur épaisseur et leur texture histologique ; malgré cela les colorations au Pal montrent une disparition presque complète du ruban de Vicq-d'Azyr dans toute l'étendue de la scissure, ainsi que des fibres de la substance blanche sous-jacente ; seul un petit ruban de fibres intactes borde la scissure calcarine, c'est le dernier vestige du stratum calcarinum.

Dégénérescences secondaires. Examinons les dégénérescences secondaires correspondant à ces lésions et suivons-les dans les différentes couches de la substance blanche sagittale.

Fibres visuelles. Radiations optiques. La lésion primitive pénètre, avons-nous vu, à la partie supérieure de la zone des radiations. (Pl. VII fig. 1, 2, 3, D) Correspondant à cette lésion de la face supérieure du ventricule, nous voyons, à partir de la coupe 300, apparaître une zone de dégénérescence dans la paroi externe du ventricule.

La fig. 4, offre, pour ainsi dire, le point de transition entre la lésion primitive et le faisceau dégénéré ; à ce moment nous touchons à la limite antérieure du foyer de ramollissement. Nous pouvons déjà considérer la zone dégénérée comme représentant les fibres de projection de toute la partie de l'écorce bordant la partie supérieure du ventricule.

La fig. 5. nous montre cette zone nettement délimitée au milieu des fibres saines. Ici nous avons nettement affaire à une dé-

générescence secondaire bien caractérisée et circonscrite à la zone des radiations optiques (D' RO.). Cette zone dégénérée n'occupe pas toute l'étendue de la couche des radiations, mais seulement le 1/3 moyen de la largeur ; c'est une strie verticale de 5 $^{m}/^{m}$ de hauteur qui va en se rétrécissant et en s'atténuant de plus en plus à mesure qu'on la poursuit du côté des noyaux gris centraux. Elle est encore visible dans toute la série des coupes qui s'étend de la 300e à la 450e (Pl. VIII), mais disparaît progressivement au voisinage immédiat du pulvinar. A ce niveau, en effet, les fibres venues des lobes pariétal et temporal viennent se mélanger aux fibres dégénérées et masquer la zone de dégénérescence dans la couronne rayonnante de la couche optique.

Outre ce premier foyer de dégénérescence, nettement en relation avec la lésion corticale qui borde en haut la paroi supérieure du ventricule, il en existe un second, beaucoup plus important, et diamétralement opposé au précédent puisqu'il occupe cette partie de la zone des radiations, qui entoure la paroi inférieure du ventricule. Un examen attentif de la série des coupes pratiquées dans l'étendue du cunéus montre que ce second foyer débute par la partie de la zone moyenne qui fait saillie dans la substance blanche du lobe lingual ; de là elle se propage de dedans en dehors, en suivant la paroi inférieure du ventricule. Un peu avant la coupe 300 (Pl. VII, fig. 4), elle atteint l'angle inféro-externe de ce dernier. Dans la coupe 350 (Pl. VII. fig. 5) la dégénérescence a contourné cet angle et remonte le long de la paroi externe de la corne occipitale sur une étendue de plus d'un centimètre. La zone dégénérée située à la partie externe s'accroît encore dans les coupes suivantes ; (Pl. VIII, fig. 1, 2). Au niveau de la partie postérieure du pulvinar (Pl. VIII, fig. 3), elle occupe toute la distance qui sépare l'angle inférieur du ventricule de ce noyau gris ; elle se poursuit également jusqu'à la partie postérieure du corps genouillé (cge). Dans toute cette région elle n'occupe plus

toute la partie centrale de la zone des radiations, mais la portion la plus interne de cette dernière. Remarquable jusqu'alors par des limites très tranchées, elle est un peu voilée à ce niveau par les fibres saines venues des lobes pariétal et temporal, qui se mêlent aux faisceaux dégénérés. Elle se traduit par une décoloration assez nette du tiers inférieur du champ de Wernicke.

Tapetum. Il résulte de la topographie du ramollissement que les fibres calleuses se trouvent détruites, au moment où elles se rassemblent à la partie supérieure du ventricule pour former le forceps major ainsi qu'on peut le voir dans la planche VII, fig. 4), où nous sommes en pleine lésion primitive.

Dans la figure suivante (Pl. VII, fig. 5), extrémité antérieure du foyer primitif, le pied de l'hippocampe est réduit à une mince lamelle atrophique. La lésion des fibres calleuses est circonscrite; elle se traduit par la destruction de la partie inféro-interne du forceps. C'est le point de transition entre la lésion primitive et la dégénérescence secondaire, qui offre dans les coupes suivantes une systématisation de plus en plus marquée.

Cinquante coupes plus loin, nous voyons la zone dégénérée s'étendre du grand au petit forceps. A mesure que ce dernier s'accroît, elle se divise en deux portions l'une supérieure correspondant à l'extrémité inférieure du grand forceps, l'autre inférieure située en plein dans le petit forceps. (Pl. VIII, fig. 1 D). Lorsque les deux forceps se sont réunis pour former la partie postérieure du corps calleux la zone dégénérée redevient unique. (Pl. VIII, fig. 2. D). Elle s'étend dans le corps calleux de la coupe 430 à la coupe 500, c'est-à-dire sur une étendue antéro-postérieure de $7^{m}]^{m}$ en diminuant progressivement de largeur.

Faisceau longitudinal inférieur. Les fibres de la zone externe n'ont été intéressées par la lésion primitive qu'au niveau

PLANCHE VIII

Fig. 1. Coupe vertico-transversale passant à l'union du lobe occipital et du lobe pariétal, montrant les dégénérescences secondaires dans la zone des radiations et dans les fibres calleuses.

Dans la *zone des radiations* cette dégénérescence est double. Un premier foyer est situé à la partie inférieure du ventricule, il représente les fibres dégénérées provenant de la plus grande portion du cunéus (D.Ro). Le second foyer est situé beaucoup plus haut sur la face externe du ventricule; il est en relation avec l'atrophie de l'écorce de la perpendiculaire interne et de la partie antérieure et supérieure du cunéus (D'Ro).

Dans les fibres calleuses il existe également deux foyers dégénérés (D) l'un situé à la partie supérieure du petit forceps (for min.) l'autre à la partie inférieure du grand (for maj.).

Fig. 2. Coupe passant par la partie postérieure du lobe pariétal.

Dans les radiations ou retrouve les 2 zones dégénérées, l'une inférieure (D.Ro) très accusée, l'autre supérieure minime (D'Ro) (voir texte).

La reproduction phototypique n'ayant pas rendu avec assez de fidélité toutes les fibres conservées de la zone des radiations (Ro), la zone dégénérée supérieure se trouve plus grande que ne le représentait notre dessin original.

La dégénérescence des fibres calleuses se poursuit dans le bourrelet du corps calleux (D).

Fig. 3. Coupe passant au niveau de l'extrémité postérieure de la scissure de Sylvius et par le tiers postérieur de la couche optique.

La zone dégénérée des radiations optiques (DRo) se poursuit jusqu'au niveau de la partie inférieure du corps grenouillé externe et du champ de Wernicke. Le foyer supérieur de dégénérescence n'est plus visible (voir texte).

Fin de la dégénérescence dans le corps calleux sous forme d'un petit triangle décoloré (D).

Circonvolutions

CAm. Corne d'Ammon.
Fu. Lobe fusiforme.
H. Hippocampe.
LL. Lobe lingual.
L. Lobe limbique.
P'. Lobule pariétal supérieur.
P2. Lobule pariétal inférieur.
Prc. Præcuneus Avant-coin.
Parc. Lobule paracentral.
Pa. Pariétale ascendante.
T' 1e Circonvolution temporale.
T2 2e Circonvolution temporale.
T3 3e Circonvolution temporale.

Scissures

em. Sillon Calloso-marginal.
Aqs. Aqueduc de Sylvius.
ip. Sillon inter-pariétal.
R. Sillon de Rolando.
sce. Sillon du corps calleux.
Sy. Scissure de Sylvius.
t2. 2e Sillon temporal.
t3. 3e Sillon temporal.

Fibres de la substance blanche et autres indications

Cc. Corps calleux.
Cgi. Corps genouillé interne.
Cge. Corps genouillé externe.
CR. Couronne rayonnante.
cing. Cingulum.
D. Dégénérescence dans les fibres calleuses.
(D'Ro). Zone supérieure dégénérée dans les radiations optiques.
DRo. Zone inférieure dégénérée dans les radiations optiques.
Fli. Faisceau longitudinal inférieur.
for maj., Forceps major.
for min.. Forceps minor.
Ro. Radiations optiques.
Tap. Tapetum.
Th. Thalamus.
Tg. Trigone.
Tgp. Pilier postérieur du trigone.
V. Ventricule.
W. Champ de Wernicke.

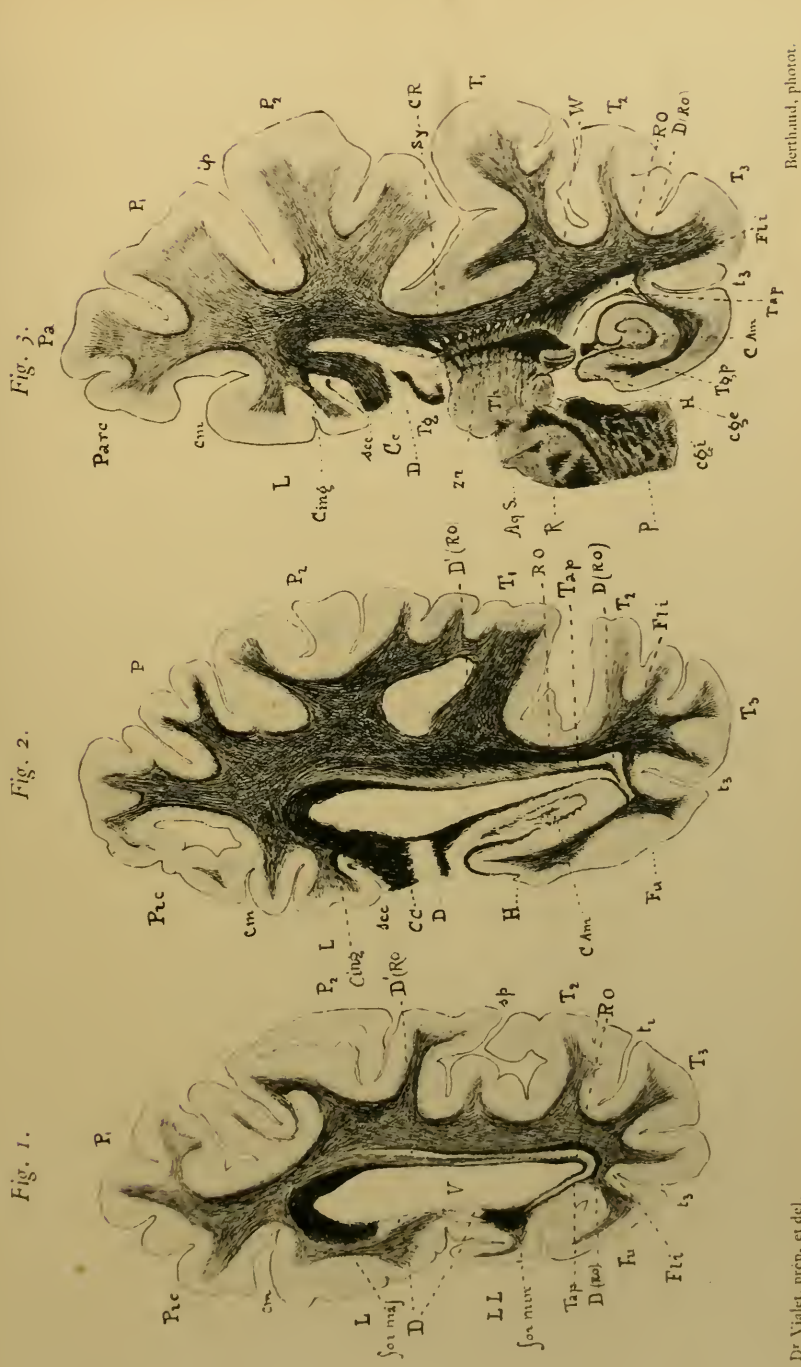

RAMOLLISSEMENT DU CUNÉUS (OBS. I).

Coupes microscopiques vertico-transversales destinées à montrer les dégénérescences secondaires au niveau du pli courbe et dans les centres ganglionnaires de la vision.

(Procédé de Pal.)

de la paroi supérieure du ventricule, et le long de la scissure calcarine. On sait que dans cette région elles sont réduites à une épaisseur minimale, c'est dire qu'une très petite quantité de ces fibres a été détruite ; aussi n'observe-t-on aucune dégénérescence appréciable dans les régions antérieures.

De l'examen microscopique se dégage un premier enseignement. C'est que la lésion primitive est plus considérable que l'examen à l'œil nu ne le faisait prévoir. Ceci nous montre une fois de plus l'importance qui s'attache à des recherches microscopiques complètes en matière de localisation cérébrale,

Si les lésions de la surface apparente des circonvolutions sautent facilement aux yeux par les changements physiques qu'elles impriment à l'écorce, affaissement, consistance moindre, coloration jaunâtre, les altérations de leur surface cachée dans le fond des sillons sont difficilement appréciables à l'œil nu. Quelque soin que l'on mette à les rechercher, on est constamment trompé en moins. Le cas présent en est un exemple typique. Il y a discordance absolue entre l'état apparent de l'écorce et les lésions qui existent en réalité. Alors que toute l'écorce, qui bordait la scissure calcarine, paraissait absolument saine, le microscope montre une disparition des fibres du ruban de Vicq-d'Azyr qui indique nettement une altération profonde de toute cette région.

Ces restrictions faites, nous nous trouvons en présence d'une atrophie comprenant très exactement les 2/3 antérieurs du cunéus la moitié antérieure de la scissure calcarine, le fond de la scissure perpendiculaire interne, le pied du cunéus et se prolongeant jusqu'au pied de l'hippocampe. C'est là, si nous ne faisons erreur, le territoire irrigué par le rameau antérieur de l'artère occipitale, l'artère pariéto-occipitale de Von Monakow. Nous avons donc affaire à un ramollissement exceptionnellement limité, puisqu'il

ne comprend que le 1/3 environ du territoire nourri par l'artère occipitale.

Quelles sont les dégénérescences correspondant à cette lésion?

Elles sont réparties dans deux grands systèmes de fibres ; les fibres de projection, ou radiations optiques, et les fibres d'association inter-hémisphériques ou fibres calleuses. Dans la couche des radiations, elles se traduisent par deux zones, la première, minime, située à la partie moyenne de la couche des radiations optiques, longe la paroi externe de la corne occipitale. Elle est en relation avec l'atrophie des régions situées à la partie supérieure du ventricule.

La seconde, inférieure, beaucoup plus grande, débute à l'angle inféro-interne du ventricule, suit la paroi inférieure de ce dernier, contourne son angle inféro-externe pour remonter le long de sa paroi externe, en formant dans son ensemble un demi anneau dégénéré qui entoure toute la demi-circonférence inférieure de la corne occipitale.

Cette zone dégénérée, nous la poursuivons dans toute l'étendue du lobe occipital, puis à travers le lobe pariétal, toujours aussi bien circonscrite et systématisée jusqu'au niveau des noyaux gris centraux.

Là des fibres dégénérées se jettent, les unes, dans la partie inféro-externe du pulvinar, les autres dans la partie inféro-externe du corps genouillé externe, en se bornant à ces deux noyaux gris. Le corps genouillé interne et les autres parties de la couche optique sont indemnes de toute espèce d'altération. Il en est de même du tubercule quadrijumeau antérieur ainsi que de toute la capsule interne proprement dite et du pied du pédoncule.

OBSERVATION II

HÉMIANOPSIE CORTICALE PAR LÉSION CIRCONSCRITE DU LOBE OCCIPITAL. (RAMOLLISSEMENT DU CUNÉUS) [1].

Hémianopsie homonyme latérale droite. Rotation de la tête à gauche. Diminution du sens musculaire dans le membre supérieur droit. Pas de troubles paralytiques ni ataxiformes. Hallucinations de la vue et de l'ouie. Mort.

AUTOPSIE : *plaques jaunes légères sur les deuxième et troisième circonvolutions temporales du côté gauche ; ramollissement ancien du cuneus et des circonvolutions occipitales du même côté. Atrophie des radiations optiques de Gratiolet. Foyer kystique de l'hémisphère cérébelleux gauche.*

Le nommé Gros (Antoine), âgé de 78 ans, ancien maçon, entre le 2 août 1888 à l'infirmerie générale, salle Laënnec, n° 16. Il a été frappé d'une attaque d'apoplexie la veille, et est encore dans le coma. Aucun renseignement sur ses antécédents personnels ou héréditaires.

2 août 1888. Au moment de son entrée, le malade ne présente ni paralysie, ni contracture de la face. La tête est tournée à gauche ; pas de déviation des yeux. Les pupilles sont contractées et égales, réagissant à la lumière.

Le membre supérieur droit est contracturé en flexion. Le membre inférieur droit est en extension avec hyperexcitabilité des réflexes tendineux ; ce membre se raidit en extension dès qu'on le remue.

[1] DÉJERINE, SOLLIER ET AUSCHER. — *Deux cas d'hémianopsie homonyme par lésions de l'écorce du lobe occipital.* Arch. de phys., 1890, p. 177.

4 août. Le malade est sorti du coma ; un peu d'hébétude. Il gémit quand on palpe ses membres, pleure au lieu de répondre immédiatement aux questions qu'on lui pose.

Le côté droit semble plus douloureux à la palpation que le côté gauche. En outre, le malade semble du côté droit avoir perdu la notion de position du membre ; il ignore si sa main droite est ouverte ou fermée.

Pas d'aphasie motrice, ni de surdité verbale. Le malade ne sait ni lire ni écrire, on ne peut donc rechercher s'il existe de la cécité verbale et de l'agraphie. Après un interrogatoire un peu prolongé, le malade témoigne de la fatigue et de l'impatience.

7 août. La douleur à la palpation des membres droits est

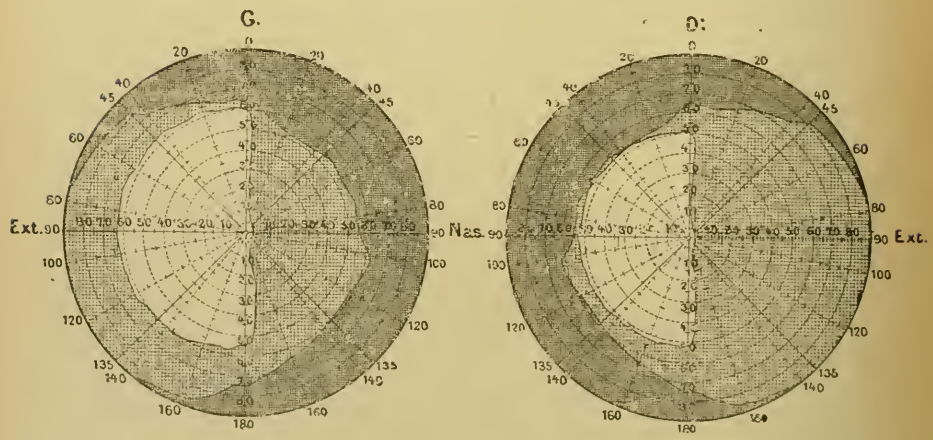

Fig. 9.

Champ visuel du malade de l'observation II. Hémianopsie homonyme latérale droite.

moins nette. Le sens musculaire à droite paraît toujours altéré.

8 août. Le malade est sorti de sa torpeur. Les pupilles sont étroites, égales.

Les mouvements des yeux sont tous possibles. L'examen du champ visuel, fait au campimètre, permet de s'assurer qu'il

existe une hémianopsie droite homonyme (*fig.* 9). En outre, le champ visuel est notablement rétréci à droite.

Pas de déviation de la face, ni de la langue.

Le membre supérieur droit a récupéré sa force et sa souplesse. La force musculaire est à peu près la même qu'à gauche. Plus trace de paralysie. Le malade marche sans faucher. Il écarte les pieds l'un de l'autre, pour élargir sa base de sustentation, en même temps qu'il avance avec hésitation vers le but indiqué. Il n'a pas de véritable titubation. Mais il dévie tantôt à droite tantôt à gauche.

Les réflexes patellaires sont égaux des deux côtés, normaux ou un peu exagérés. Pas de trépidation épileptoïde.

La notion de position (sens musculaire), est perdue en partie sur le membre supérieur droit. En effet, vient-on à imprimer différentes positions au membre supérieur gauche, le malade dont les yeux sont tenus fermés, les reproduit à notre demande du côté droit. Au contraire, les positions données au membre supérieur droit sont défectueusement reproduites par le côté gauche. En outre, le malade ignore si sa main droite est ouverte ou fermée, il cherche à s'en rendre compte en la palpant de la main gauche.

La sensibilité au contact, à la piqûre, à la température semble égale des deux côtés. Les réflexes cutanés sont conservés.

Septembre. Le malade a gardé son hémianopsie, mais les troubles de la marche ont totalement disparu. L'exeat du malade est signé et on le perd de vue jusqu'au mois de mars 1889. A cette époque, le malade est renvoyé à l'infirmerie, parce qu'il empêche ses voisins de dormir tranquillement la nuit. Depuis quelques jours, en effet, il présente un délire caractérisé surtout par des idées de persécution. Ce trouble mental se serait déclaré, au dire de la surveillante, à la suite du vol d'une faible somme d'argent, dont il aurait été victime.

Le malade présente de l'agitation avec délire, il saute en sursaut de son lit, et tombe à cause de la faiblesse de ses jambes. Aussi est-on obligé de le maintenir par des entraves. Les réponses du malade n'ont pas avec les questions qu'on lui pose, de rapport facile à saisir. Tantôt, il a des hallucinations terrifiantes de la vue, il écarte des ennemis imaginaires ; d'autres fois il voit des échafaudages qui vont lui tomber sur le dos. Ce sont des gens qui vont le battre, le tuer. Il a également des hallucinations de l'ouie. On l'appelle, il est obligé de partir.

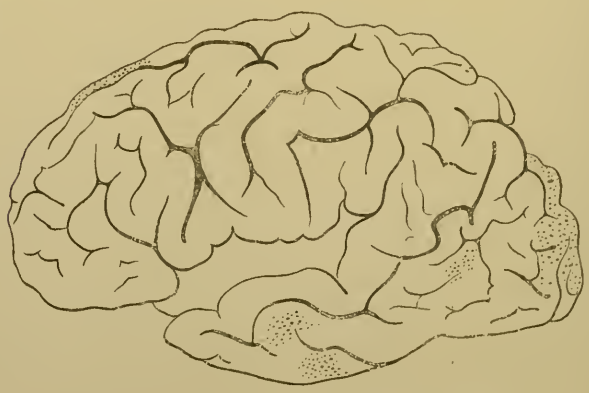

Fig. 10. — *Face externe de l'hémisphère gauche.*

Les endroits marqués d'un pointillé présentent du ramollissement superficiel (plaques jaunes).

Son délire n'est pas systématisé et change de sujet à toute heure. Le caractère de son délire n'a pas varié jusqu'au moment de sa mort, qui a eu lieu le 4 juillet 1889.

Autopsie. — Nous ne relaterons de l'autopsie que les altérations du système nerveux.

Cerveau. — Les grosses artères de la base sont excessivement athéromateuses. La lumière de l'artère cérébrale postérieure gauche est très rétrécie.

Sur l'hémisphère droit, les méninges se détachent facilement. Sur l'hémisphère gauche, elles sont assez adhérentes au niveau de la partie antérieure des deuxième et troisième circonvolutions temporales, ainsi qu'au niveau de la pointe du lobe occipital. En ces points existent des plaques jaunes.

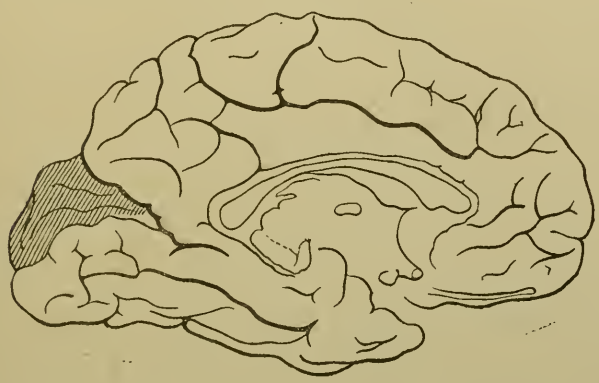

Fig. 11. — *Face interne de l'hémisphère gauche.*
Le cunéus tout entier est ramolli.

Etat de l'écorce cérébrale (fig. 10 et 11). A droite, la circonvolution pariétale supérieure est petite, abaissée au-dessous du plan des circonvolutions voisines. Les circonvolutions temporales sont altérées superficiellement ; elles présentent par place un aspect grenu.

A gauche, plaque jaune au niveau de la partie moyenne de la première frontale.

La partie antérieure des deuxième et troisième temporales présente les lésions déjà signalées (adhérences à la pie-mère et ramollissement superficiel).

La partie postérieure des circonvolutions occipitales présente ces mêmes lésions, mais d'une façon beaucoup plus marquée, surtout au niveau de la première circonvolution occipitale (*fig.* 10).

La grosse lésion se trouve au niveau du cunéus. Les trois circonvolutions qui sur ce cerveau forment le coin, sont désorganisées par le ramollissement. Le ramollissement le plus profond siège au niveau de la partie antérieure de ces circonvolutions,

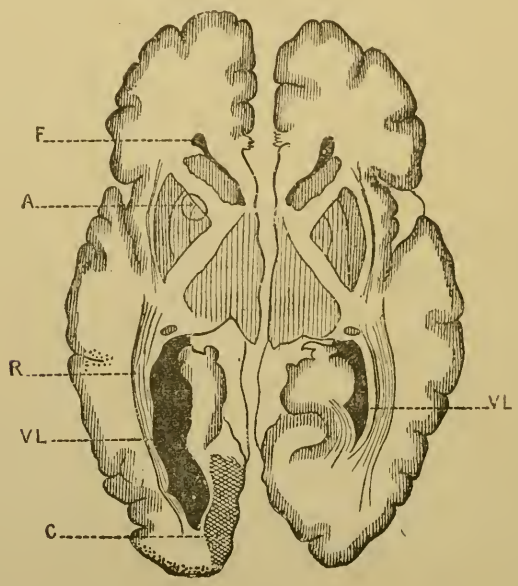

Fig. 12.

Le ramollissement du cunéus gauche (C) comprend la substance grise et la substance blanche sous-jacente jusqu'à la paroi du prolongement occipital du ventricule latéral. Cette portion du ventricule (VL), teintée de noir, est très dilatée. Le faisceau des radiations optiques (R) est aminci et l'amincissement est d'autant plus notable, qu'on le considère plus près de la pointe du lobe occipital. En A on voit le foyer de ramollissement intéressant le globus pallidus et une partie du segment antérieur de la capsule interne. Le prolongement frontal du ventricule (F) est également teinté en noir, il est normal des deux côtés. Les figures 6, 7 et 8 ont été calquées sur des photographies de la pièce et réduites à $\frac{7,5}{19}$ de la grandeur naturelle.

celle qui se prolonge comme plis de passage dans la scissure occipitale interne (*fig.* 11).

Cervelet. — La face inférieure du cervelet présente un kyste par ramollissement, de la grosseur d'un noyau de pêche : ce foyer, qui est cortical, siège sur la partie moyenne du lobule inférieur et antérieur et du lobule inférieur et moyen du côté gauche.

Coupe de Flechsig (fig. 12). Du côté droit, rien d'anormal.

Du côté gauche, la corne occipitale présente un état de collapsus très marqué. Par suite de cet affaissement, le prolongement occipital du ventricule latéral est allongé et dilaté. Les coupes de Flechsig ont été faites d'une façon tout à fait symétrique, après durcissement des hémisphères dans le liquide de Muller ; on obtient les mensurations suivantes :

Epaisseur de la paroi du prolongement occipital du ventricule latéral.

	Droit	Gauche
Au niveau de la pointe du ventricule. . . .	40^{mm}	12^{mm}
Au niveau de la paroi interne.	20^{mm}	10^{mm}
Au niveau de la paroi externe.	24^{mm}	18^{mm}

Le prolongement occipital qui présente du côté gauche une dimension antero-postérieure de 60^{mm}, n'a qu'une longueur de 25^{mm}, du côté droit. La dimension en largeur a augmenté dans les mêmes proportions à gauche.

Sur la coupe de Flechsig du côté gauche, il existe encore un petit foyer de ramollissement, occupant le segment antérieur du globus pallidus, et la partie adjacente du segment antérieur de la capsule interne. L'étendue de ce foyer est égale à peu près à celle d'un pois.

Les nerfs optiques, le chiasma, les bandelettes, les corps genouillés, les tubercules quadrijumeaux, les couches optiques sont intactes à l'œil nu. (Comparer avec examen microscopique).

Mais les radiations optiques de Gratiolet sont très atrophiées du côté gauche. Leur épaisseur est de 2^{mm} à gauche, de 8^{mm} à

droite. C'est à l'amincissement de ce tractus, qu'est due la minceur de la paroi externe du prolongement occipital du ventricule gauche. L'amincissement de la paroi interne est dû à l'altération de la substance blanche sous-jacente au niveau du cunéus (*fig.* 12).

Les pédoncules cérébraux, la protubérance, le bulbe, la moelle ne présentent pas d'altérations ni d'asymétrie.

EXAMEN MICROSCOPIQUE (*1100 coupes*).

Les deux moitiés de la coupe de Flechsig ayant été suffisamment durcies, nous avons pratiqué sur chacune d'elles une coupe vertico-transversale passant au niveau de la partie antérieure de la couche optique, et séparant l'hémisphère en deux portions, l'une antérieure frontale, sans intérêt pour notre étude ; l'autre postérieure, beaucoup plus étendue, comprenant les noyaux gris centraux, les lobes pariétal et occipital et destinée à un examen complet. Cette partie postérieure fut-elle même divisée en deux par une coupe passant à l'union de la corne occipitale et de la corne sphénoïdale du ventricule latéral. Nous obtînmes de la sorte quatre blocs qui furent débités en coupe sériées au microtome de Yung. Sur les deux postérieurs comprenant les lobes occipital et pariétal, la partie postérieure du lobe temporal et le précuneus, nous pratiquâmes, des *coupes sériées vertico transversales*. Chaque moitié de la coupe de Flechsig fournit 400 coupes, soigneusement numérotées et topographiées de distance en distance. La juxtaposition de séries similaires appartenant à la moitié supérieure et inférieure de la coupe de Flechsig, nous permit de contrôler au microscope la topographie exacte des lésions primitives et les dégénérescences secondaires correspondantes depuis le pôle occipital jusqu'à un centimètre des noyaux gris centraux.

Les deux blocs antérieurs contenant, en même temps que les noyaux gris centraux, les faisceaux de la substance blanche venus du pôle occipital, pariétal et temporal, ainsi que toutes les fibres de la zone motrice du centre ovale au pied du pédoncule cérébral, furent débités en *coupes horizontales*. Chacune des parties de la coupe de Flechsig en fournit environ 150, qui soumises à l'examen microscopique, permirent de poursuivre les dégénérescences dans les centres ganglionnaires de la vision et dans les faisceaux de la substance blanche en relation avec ces derniers.

Topographie de la lésion. — (Pl. IX). L'étude des coupes vertico-transversales nous montre que la lésion s'étend jusqu'à la pointe occipitale, qu'elle ne détruit pas tout entière. Elle occupe tout le gyrus descendens, la portion correspondante du cunéus, la 2e occipitale externe, le centre de la substance blanche, tandis que l'extrémité postérieure du lobe fusiforme et du lobe lingual est indemne. Le ramollissement se poursuit dans les coupes suivantes à travers toute l'étendue du cunéus jusqu'au pied de ce dernier ainsi que le montrent les fig. 2. 3 et 4 de la planche IX.

Les élections si précises de la méthode de Pal, nous indiquent avec une grande netteté les limites exactes du ramollissement. Il est soigneusement localisé à la face interne. Il a détruit le cunéus tout entier et s'étend sur les deux lèvres de la scissure calcarine empiétant légèrement sur la substance blanche du lobe lingual. Toutes les parties du cunéus ne sont pas également altérées par le ramollissement. Il existe notamment une portion de l'écorce située à la partie moyenne du coin, qui a conservé sa structure au milieu de parties entièrement désorganisées. Elle se présente dans la fig. 2 sous forme d'un îlot montrant encore une écorce saine, un ruban de Vicq-d'Azyr normal et des fibres de projection bien conservées et fortement colorées.

PLANCHE IX

Fig. 1. Coupe pratiquée à 2 cm du pole occipital avant la différenciation des couches sagittales circum-ventriculaires. Dans cette coupe le ramollissement occupe l'extrémité postérieure de la première occipitale, la partie moyenne de la substanche blanche et se prolonge à la face externe au niveau de la deuxième occipitale.

Fig 2. Coupe passant à 4cm de la pointe occipitale. Le ramollissement (Ram) est circonscrit au cunéus qu'il détruit tout entier à l'exception de deux petits îlots de substance corticale. Dégénérescence secondaire de la zône des radiations (Ro (D)) et du tapetum (Tap). Conservation de la couche sagittale externe (Fli), et du faisceau transverse du cunéus (ftre).

Fig. 3. Coupe pratiquée à 4cm 1/2 de la pointe occipitale, passant par la partie moyenne du cunéus. Ce dernier est détruit en entier à l'exception d'un îlot de substance corticale, dont on peut suivre les fibres de projection jusque dans la zone des radiations optiques. Dégénérescence de toute la portion de cette zône qui entoure la partie inférieure du ventricule (Ro) et dégénérescence très intense (D') de celle qui borde la paroi supérieure de ce dernier. Dégénérescence des fibres du tapetum à la partie inférieure et externe du ventricule et double foyer de dégénérescence (D'') circonscrit à la partie supérieure de la corne occipitale.

Fig. 4. Coupe pratiquée à 5cm du pôle occipital, au niveau de l'extrémité antérieure du cunéus ; zone de dégénerescence dans les radiations optiques (RoD) bordant la corne occipitale en bas. Le tapetum est dégénéré à la partie inférieure et externe du ventricule ; cette dégénérescence est particulièrement accusée à l'angle supérieur externe (D''). Petit foyer circonscrit de ramollisement (Ram) dans les radiations optiques.

Fig. 5. Coupe pratiquée à 6cm du pôle occipital, elle passe par la circonvolution du corps calleux et le précunéus à la face interne, les lobes pariétal et temporal à la face externe, c'est-à-dire en avant du foyer primitif de ramollissement. Continuation des mêmes zones de dégénerescence, soit dans les radiations optiques (Ro) soit dans le tapetum. Ramollissement circonscrit au niveau de la partie moyenne des radiations (Ram).

Circonvolutions

Cun,	Cunéus-coin.
Fu,	Lobe fusiforme.
LL,	Lobe lingual.
L,	Lobe limbique.
P1	Lobule pariétal supérieur.
P2	Lobule pariétal inférieur.
Pc	Pli courbe.
Prc.	Précunéus, avant-coin.
T2	Deuxième circonvolution temporale.
T3	Troisième circonvolution temporale.

Scissures

calc.	Scissure calcarine.
ip.	Sillon interpariétal.
o1	1er sillon occipital.
o2	2e sillon occipital.
o3	3e sillon occipital.
to	Sillon collatéral.
sem.	Sillon calloso-marginal.
t1	1er sillon temporal.
t2	2e sillon temporal.
t3	3e sillon temporal.
po	Sillon pariéto-occipital, scissure perpendiculaire interne.

Fibres de la substance blanche et autres indications

for min.	Forceps minor.
for maj.	Forceps major.
Fli.	Faisceau longitudinal infé'.
Ro.	Radiations optiques.
Tap.	Tapetum.
Ram.	Ramollissement.
D.	Dégénérescence.
forc.	Forceps.
Ro(D).	Dégénérescence des radiations optiques.
Ram.	Ramollissement.
D'	Dégénérescence de la partie supérieure des radiations.
D''	Dégénérescence de la zone du tapetum.

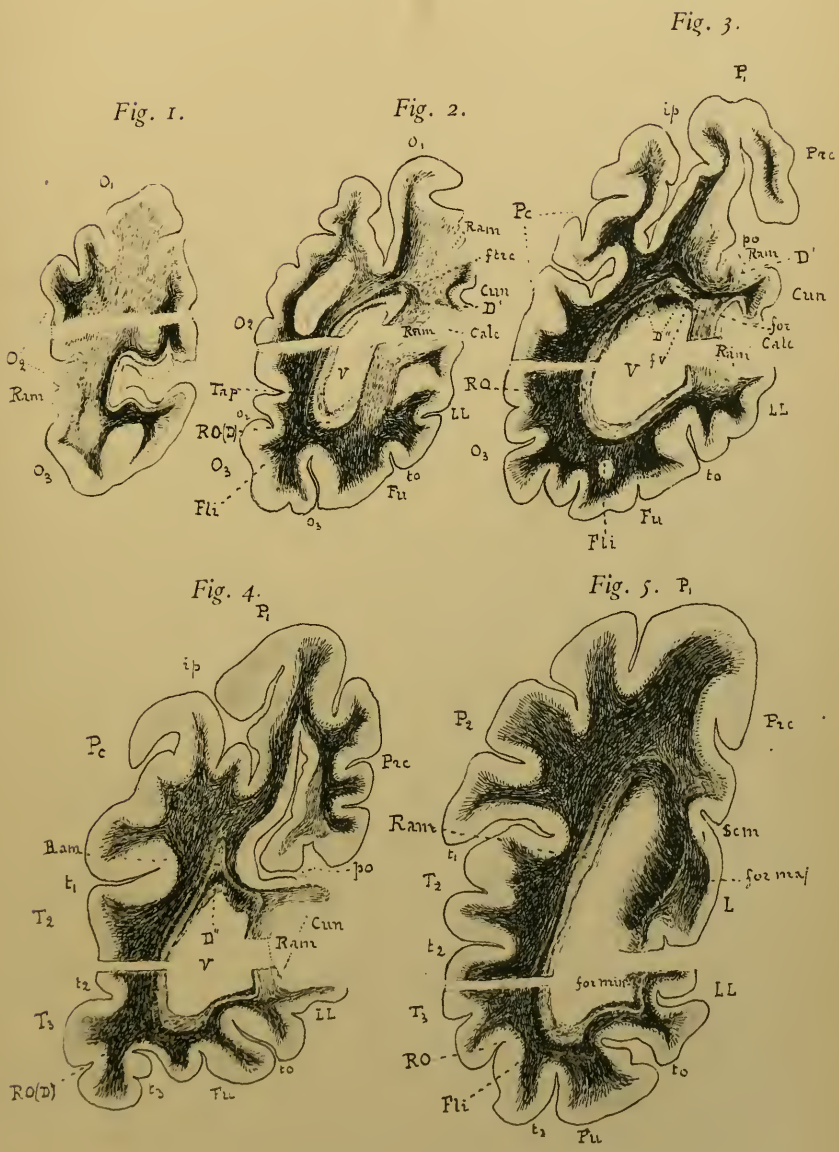

Dr Vialet, prép. et del. Berthaud, phototy.

RAMOLLISSEMENT DU CUNÉUS (OBS. II).
Coupes microscopiques vertico-transversales destinées à montrer les dégénérescences secondaires dans toute l'étendue du lobe occipital.
(Procédé de Pal.)

Nous la retrouvons dans la fig. 3. Là nous voyons les fibres de projection parties de cet îlot de substance corticale saine, traverser les champs dégénérés qui l'entourent de toutes parts, pour gagner la zône des radiations optiques. Le processus pathologique a réalisé une dissection de fibres, une dissociation d'éléments, que le scalpel le plus exercé ou l'expérimentateur le plus habile auraient été impuissants à réussir.

Nous avons sous les yeux d'une façon tangible le trajet des fibres visuelles de la partie supérieure du cunéus jusqu'à la zone des radiations. Nous les voyons se porter transversalement de dedans en dehors, franchir successivement les fibres du faisceau transverse du cunéus, puis du stratum sagittale externum pour s'arrêter dans la zone moyenne, où elles se détachent sur le fond blanc de la dégénérescence.

La fig. 4 nous montre l'extrémité antérieure de la lésion au niveau du pied du cunéus, à l'union de la calcarine avec la perpendiculaire interne.

Dans la fig. 5 toute trace de lésion primitive a disparu ; nous n'avons plus affaire qu'à des lésions de dégénérescence secondaire ainsi que nous le verrons dans un instant.

L'étude microscopique du foyer de ramollissement s'il confirme d'une façon générale l'examen à l'œil nu précise donc les notions fournies par ce dernier, et les complète en plus d'un point. Il nous prouve notamment que la lésion ne s'étend pas seulement au cunéus tout entier, mais qu'elle envahit dans la profondeur toute *l'écorce qui forme le fond de la scissure calcarine, en se prolongeant légèrement sur la lèvre inférieure de cette dernière dans la substance blanche du lobe lingual.*

La lésion est caractérisée par une sclérose complète de l'écorce, suivie d'un ratatinement de la substance grise, par la disparition du ruban de Vicq-d'Azyr et la décoloration plus ou moins complète des fibres de la substance blanche.

Etude des dégénérescences secondaires — Dans toute la région qui s'étend du pôle occipital à l'extrémité postérieure du ventricule, les fibres rassemblées dans le centre de la substance blanche ont été intéressées par la lésion mais l'on ne peut distinguer les fibres de projection des fibres d'association. Dès que le microtôme a entamé le ventricule, les trois couches de la substance blanche sagittale apparaissent avec une grande netteté et se distinguent par des changements importants dans la composition de leurs fibres. Ce sont ces changements que nous allons étudier dans chacune des trois zones de la substance blanche sagittale.

1° Zone des radiations optiques. — Dans toute la région qui s'étend de l'extrémité postérieure du ventricule jusqu'à la partie moyenne du cunéus, les fibres de la zone moyenne sont complètement dégénérées (fig. 2) sous forme d'un anneau complet autour du ventricule. Seules quelques fibres blanches sont épargnées. Ce sont celles qui sont situées à la limite des zones moyenne et interne ; elles tracent une ligne de démarcation nette entre les territoires dégénérés qui appartiennent à chacune d'elles. A mesure que l'on s'avance vers la partie antérieure du cunéus, l'on voit la zone de dégénérescence des radiations optiques se diviser en deux zones secondaires. L'une supérieure relativement minime est située au niveau de l'angle supérieur et interne du ventricule ; elle est évidemment en rapport avec la partie supérieure du cunéus, comme le montrent les fibres visuelles conservées dont nous avons parlé tout à l'heure.

L'autre inférieure beaucoup plus considérable, part de la scissure calcarine, contourne la face inférieure du ventricule et remonte sur la paroi externe de ce dernier.

Entre les deux se trouve une portion des radiations, indemne de toute espèce d'altération et qui est évidemment en rapport avec les fibres venues de la convexité du lobe occipital.

La zone supérieure s'atténue de plus en plus à mesure que les fibres calleuses s'accumulent à la partie supérieure du ventricule pour former le forceps. Elle ne tarde pas à disparaître complètement et désormais la dégénerescence est localisée sous forme d'un demi anneau entourant la paroi inférieure du ventricule. Elle se confond progressivement sur la paroi externe avec la partie saine des radiations optiques. Cette zone dégénérée est évidemment en rapport avec la lésion du cunéus. Faisons remarquer pour le moment qu'elle ne se borne pas seulement à la partie inférieure du ventricule, mais qu'elle remonte assez haut sur la paroi externe. Nous reviendrons sur ce point dans un instant. La zone dégénérée se retrouve avec les mêmes caractères dans toute la série des coupes vertico-transversales et nous allons voir bientôt qu'elle se poursuit plus loin du côté des noyaux gris centraux, ainsi que vont nous le montrer les coupes horizontales passant au niveau de ces ganglions.

Il ne faudrait pas prendre pour une zone dégénérée, la partie de la zone moyenne située à l'angle supéro-externe du ventricule, qui dans la fig. 4 se distingue par une décoloration. Un examen attentif montre qu'il s'agit là d'un petit foyer de ramollissement ponctiforme développé au sein même des radiations optiques, et intéressant, outre la partie supérieure de cette zone, la portion immédiatement adjacente du faisceau longitudinal inférieur. Ce foyer de ramollissement récent s'étend sur une longueur de 1 centimètre et ne se traduit par aucune dégénérescence dans les régions situées en avant.

Tapetum. La zone de dégénérescence dans le tapetum n'est pas moins nette que dans la zone des radiations optiques ; elle se systématise dès que les fibres calleuses se sont groupées autour du ventricule, et revêt aussitôt l'aspect d'un anneau dégénéré complet sous-épendymaire, inclus dans celui de la zone visuelle. Dans toute la partie postérieure du cunéus, les fibres

calleuses sont atteintes dans la même proportion que les fibres visuelles. Dans les deux systèmes, la dégénérescence affecte la même topographie et présente la même intensité.

Au fur et à mesure que l'on avance dans le cunéus, la situation des parties dégénérées se modifie, par suite de l'arrivée de fibres saines provenant soit de la partie inférieure, soit de la partie externe du lobe occipital.

La fig. 3 passant au niveau du tiers antérieur du cunéus, nous rend bien compte de ces modifications. A l'angle inférieur et interne du tapetum, nous voyons se grouper un certain nombre de fibres saines qui vont former le petit forceps. D'autre part, les fibres qui vont former le grand forceps s'accumulent à la partie supérieure et externe du ventricule.

La zone dégénérée diminuée par l'apport des fibres que nous venons d'indiquer, se cantonne sur la paroi inférieure et externe du ventricule sous forme d'une couche continue, tandis que sur la paroi supérieure, elle entame le bord interne du forceps, ainsi que deux territoires circonscrits de ce dernier (fig. 3 D).

L'apport des fibres saines augmente de plus en plus à mesure que l'on s'approche des parties plus antérieures du cunéus. Au niveau du pied de ce lobule, les deux parties du forceps sont nettement constituées; le forceps inférieur est indemne de toute espèce d'altération, la zone dégénérée commence à la paroi inférieure du ventricule, remonte le long de la paroi externe, s'accuse avec une intensité particulière au niveau de l'angle supérieur et externe du forceps major, mais respecte toute la partie supéro-interne de ce dernier, en s'atténuant sous forme d'une très légère bordure décolorée qui court le long de la paroi ventriculaire.

Dans la fig. 5, nous sommes en plein lobe pariétal ; la couche des fibres du tapetum s'est considérablement accrue par l'ad-

jonction de fibres, provenant de toute la convexité du lobe occipital et du pli courbe, des lobules pariétal supérieur et inférieur, du bord supérieur de l'hémisphère et de l'avant-coin. La dégénérescence respecte le forceps minor, commence à la partie inférieure du ventricule, où elle atteint son maximum d'intensité, suit les parois externe et supérieure de la corne occipitale et n'entame que la partie du grand forceps, immédiatement sous-jacente à l'épendyme. Arrivée à l'union des forceps major et minor, elle pénètre plus profondément, indiquant déjà la situation que les fibres dégénérées vont occuper au niveau du corps calleux. En effet, ce dernier une fois constitué par la réunion intime des deux forceps, la zone dégénérée se localise nettement dans une étendue d'un demi-centimètre, mais elle reste cachée dans la profondeur, n'effleurant pas la surface apparente du bourrelet, disposition analogue à celle que nous avons constatée dans le cas précédent.

Faisceau longitudinal inférieur. — Les longues fibres d'association sont celles qui ont le moins souffert de la lésion. Cependant toute la portion de ces fibres née de la pointe occipitale et du cunéus est intéressée au même titre que les fibres calleuses et visuelles. Il en résulte une dégénérescence, dans la portion du faisceau longitudinal inférieur, située à la partie interne du ventricule. Mais il est remarquable de voir que la dégénérescence des fibres n'est pas aussi absolue que dans les 2 zones précédentes et qu'il persiste une mince bandelette de fibres fortement colorées, entre la lésion primitive en dehors, et la dégénérescence secondaire des deux couches moyennes en dedans. Nous avons donc affaire à un amaigrissement du stratum sagittale externum plutôt qu'à une dégénérescence complète de ce dernier. D'ailleurs aussitôt l'angle inféro-interne du ventricule franchi, la couche externe reprend son intégrité, qu'elle conserve sur toute la paroi externe du ventricule. Ces lésions mi-

PLANCHE X

Fig. 1 et 2. Coupes pratiquées horizontalement au niveau du tiers supérieur et moyen de la couche optique, montrant les zones dégénérées dans les radiations optiques (Ro) le champ de Wernicke (W) et le pulvinar (Pu) ainsi que dans les fibres calleuses (Tap).

Fig. 3 et 4. Coupes horizontales pratiquées au niveau de la partie moyenne et inférieure du corps genouillé externe (cge) montrant la dégénérescence secondaire (D) au niveau du champ de Wernicke (W).

Fig. 5 et 6. Coupes horizontales pratiquées au niveau du pédoncule et de la partie inférieure du ventricule, montrant l'atrophie des radiations optiques (Ro), ainsi que l'intégrité du pied du pédoncule (P).

Abréviations

C.Am.	Corne d'Ammon.
H.	Hippocampe.
T1.	Première circonvolution temporale.
T2.	Deuxième circonvolution temporale.
I.	Insula.
Bo.	Bandelette optique.
Ci.	Capsule interne.
Cge.	Corps genouillé externe.
Cgi.	Corps genouillé interne.
Fli.	Faisceau longitudinal inférieur.
N.R.	Noyau rouge.
NL.	Noyau lenticulaire.
NC.	Noyau caudé.
P.	Pédoncule.
Pu.	Pulvinar.
Ro.	Radiations optiques,
Tap.	Tapetum.
Th.	Thalamus.
W.	Champ de Wernicke.
CA.	Commissure antérieure.
CL.	Corps de Luys.
CIA.	Partie antérieure de la capsule.
R.	Ruban de Reil.

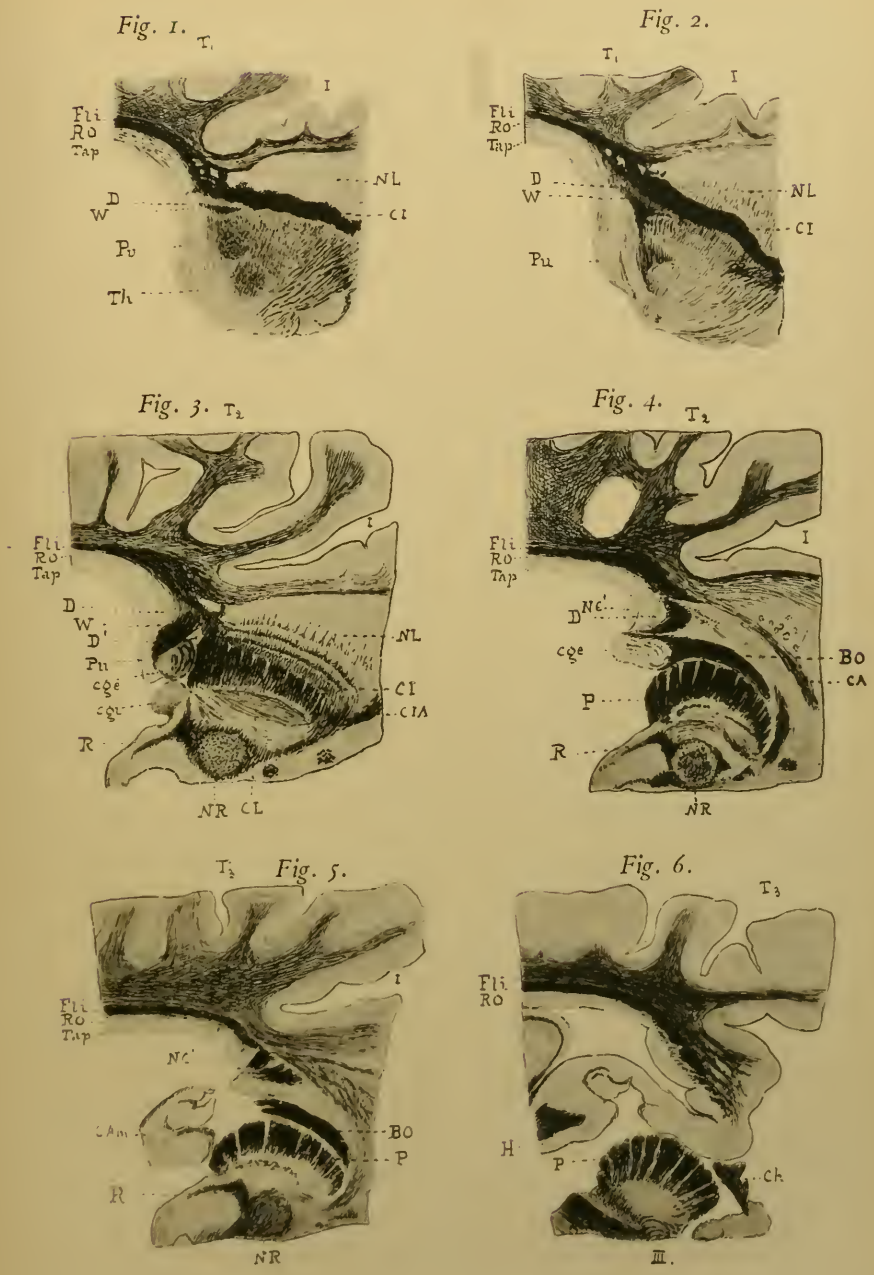

Dr Vialet, prép. et del. Berthaud, photot.

RAMOLLISSEMENT DU CUNÉUS (OBS. II).
Coupes microscopiques horizontales destinées à montrer les dégénérescences secondaires dans les centres ganglionnaires de la vision.
(Procédé de Pal.)

nimes de la couche externe, s'observent dans toute l'étendue du cunéus et en avant jusqu'au pied de ce dernier, fig. 2, 3, 4, mais elles cessent dans la coupe qui passe en plein lobe pariétal. Elles se bornent donc à toute l'étendue de la scissure calcarine.

Examen des coupes horizontales pratiquées du centre ovale jusqu'au pied du pédoncule. — Ces coupes nous montrent sous un aspect différent, c'est-à-dire dans le sens de leur longueur, les différents faisceaux que nous venons d'étudier dans les coupes vertico-transversales, et vont nous permettre de les poursuivre au niveau de leur terminaison.

Si nous considérons ces coupes de haut en bas, nous voyons qu'au niveau du centre ovale, la substance blanche, présente une intégrité parfaite. Il en est de même de toute la partie du tiers supérieur de la couche optique. C'est à l'union du tiers supérieur avec les deux-tiers inférieurs de cette dernière que commencent les premières altérations. Etudions-les séparément dans les trois faisceaux de substance blanche.

Radiations optiques. La zone moyenne complètement intacte dans la partie supérieure de la couche optique, présente déjà une diminution légère de ses fibres au niveau du tiers moyen de ce ganglion (fig. 1, pl. X.) La dégénérescence croît rapidement à mesure que l'on descend. Au niveau de la partie moyenne de la couche optique, le faisceau des radiations est complètement dégénéré et cette dégénérescence se poursuit avec la même intensité dans la région sous-optique, (fig. 3), au niveau de la bandelette (fig. 4), dans les portions inférieures de la corne occipitale et jusqu'au plancher de cette dernière (fig. 6). En pénétrant dans les noyaux gris, la dégénérescence s'accuse par des altérations bien nettes dans la couronne rayonnante de ce dernier et surtout dans le *champ de Wernicke.*

Dans la fig. 1 (coupe passant au niveau du tiers supérieur de la couche optique), nous voyons le champ de Wernicke près de son extrémité supérieure, c'est-à-dire dans une région où il est encore peu développé ; déjà à ce moment, il présente des altérations profondes. Le croissant régulier par lequel il se caractérise à l'état normal est remplacé par une strie transversale presque rectiligne dont toute la partie postérieure est dégénérée. La lésion s'accuse encore avec plus de netteté dans la fig. 2 (partie moyenne de la couche optique), seul le tiers antérieur du champ de Wernicke est conservé, tandis que les deux tiers postérieurs bordant la face externe du pulvinar sont complètement dégénérés.

Dans la fig. 3, cette dégénérescence occupe des régions correspondantes. Elle est encore localisée à la partie postérieure et externe du champ de Wernicke, au niveau de l'extrémité supérieure du corps genouillé. Elle tend à diminuer un peu d'étendue à mesure que l'on considère des portions plus inférieures de ce ganglion; elle se poursuit cependant jusqu'à l'extrémité inférieure de ce dernier. C'est ainsi que dans la fig. 4, la zône dégénérée n'occupe plus que la partie la plus postérieure du corps genouillé externe.

Tapetum. Dans cette couche la dégénérescence commence à la même hauteur que celle des fibres visuelles et présente la même intensité dans les coupes horizontales.

Elle se poursuit à partir du tiers supérieur de la couche optique, jusqu'à la base du ventricule sous forme d'une zone dégénérée en totalité qui borde la zône des radiations du côté du ventricule.

Faisceau longitudinal inférieur. Nous avons vu précédemment dans quelle faible proportion ce faisceau avait été atteint par la lésion et comme quoi sa portion calcarine seule avait souffert du fait du ramollissement du cunéus ; nous avons vu

également que la partie des fibres de ce faisceau cheminant sur la paroi externe, c'est-à-dire la majorité d'entre elles, était demeurée saine. Rien d'étonnant par conséquent qu'à ce niveau de la couronne rayonnante et dans les régions capsulaire et sous-optique il se présente avec un aspect absolument normal, ainsi que le montrent les différentes figures de la planche X.

Poursuivons maintenant les radiations optiques dans les *noyaux gris centraux*. Nous voyons, dès le tiers moyen du thalamus, leurs fibres dégénérées se localiser *à la partie la plus reculée et la plus externe du pulvinar*, en formant une zone de dégénerescence très nette, qui se distingue des parties antérieures par la disparition d'un grand nombre de fibres, la décoloration presque complète de celles qui restent et, à un plus fort grossissement, par le morcellement de ces dernières.

Dans les préparations au Pal carminé, la disparition des fibres permet de se rendre compte de l'état des cellules, et l'on peut voir que ces dernières très diminuées de nombre, ont perdu leur prolongements, sont ratatinées et qu'il y a particulièrement autour des vaisseaux une grande infiltration de corps granuleux.

Cette zône dégénérée (D) s'observe jusqu'à la partie inférieure du pulvinar toujours circonscrite à la partie postérieure de ce dernier. Les portions du thalamus situées en avant, les noyaux médian et antérieur sont absolument sains.

Au niveau du *corps genouillé externe*, la dégénérescence se localise également à la partie postérieure et externe de ce dernier, et se caractérise par la disparition des lamelles de substance blanche ainsi que par la diminution de volume de la partie postérieure de ce ganglion. Les cellules ne paraissent pas avoir beaucoup souffert et l'on reconnait en particulier la couronne inférieure, des grosses cellules, situées dans la partie la plus déclive de ce ganglion.

Malheureusement le procédé de Pal, s'il permet de dénoter les plus fines altérations des fibres, ne donne pas des indications suffisantes pour analyser les altérations délicates subies par les cellules.

Le corps genouillé interne est absolument sain, il n'a pas subi de réduction de volume, les fibres de la substance blanche sont bien conservées et fortement colorées, ses cellules paraissent intactes : le bras du tubercule quadrijumeau antérieur est bien constitué, ce dernier paraît normal ; peut-être a-t-il subi une légère diminution dans sa substance blanche moyenne, mais nous ne saurions l'affirmer.

La *capsule interne* proprement dite est indemne de toute espèce d'altération, il en est de même du pied du pédoncule lequel ne présente aucune dégénérescence, pas plus à sa partie postérieure que dans le reste de son étendue.

Les radiations de la calotte, le ruban de Reil sont bien développés. Il en est de même des faisceaux de Forel et de Meynert ; le corps de Luys, le noyau rouge ne sont pas altérés.

Enfin la bandelette optique est saine, aussi bien dans sa portion visuelle proprement dite que dans celle qui forme la commissure de Gudden.

OBSERVATION III

HEMIANOPSIE CORTICALE PAR LÉSION CIRCONSCRITE DU LOBE OCCIPITAL AVEC CÉCITÉ VERBALE PURE [1].

Cécité verbale totale, littérale et verbale, durant depuis quatre ans, chez un homme de soixante-huit ans, très intelli-

[1] Déjerine. *Contribution à l'étude anatomo-pathologique et clinique des différentes variétés de cécité verbale.* Mémoires de la Société de Biologie, 27 février, 1892.

gent et très cultivé. Perte totale de la compréhension des signes figurés de la musique, cécité musicale. Conservation complète de la lecture des chiffres ainsi que de la faculté de calculer. Pas trace de surdité verbale. Pas trace de troubles de la parole articulée. Langage intérieur intact. Pas de cécité psychique ni d'aphasie optique. Mimique parfaite et très expressive. Conservation parfaite de l'écriture spontanée et sous dictée ; le malade peut écrire correctement des pages entières soit spontanément, soit sous dictée. Ecriture d'après copie, pénible et défectueuse. Hémianopsie homonyme latérale droite avec hémiachromatopsie du même côté. Intégrité de la motilité, de la sensibilité générale et spéciale ainsi que du sens musculaire. Persistance des mêmes symptômes pendant quatre ans. Mort subite, après avoir présenté pendant dix jours de la paraphasie avec agraphie totale, sans trace de surdité verbale. Conservation parfaite de l'intelligence et de la mimique.

Autopsie : Hémisphère gauche. *Lésions récentes de ramollissement rouge dans le lobe pariétal inférieur et le pli courbe. Lésions anciennes, plaques jaunes atrophiques, siégeant dans le lobule lingual, le lobule fusiforme, le cunéus et la pointe du lobe occipital ainsi que dans le bourrelet du corps calleux. Atrophie très prononcée des radiations optiques.* Hémisphère droit *intact.*

C..., âgé de soixante-huit ans, a toujours joui d'une excellente santé. Il n'a jamais fait de maladies sérieuses, n'est pas alcoolique et n'a pas eu la syphilis. C'est un homme d'une intelligence au dessus de la moyenne. Ayant été assez longtemps négociant en tissus, il a acquis une petite fortune, lui permettant depuis plusieurs années de vivre de ses rentes. Il est marié et n'a pas eu d'enfants. Le ménage C... est très uni ; sa femme, plus jeune que son mari de quelques années, est également très cul-

tivée ; elle est, en particulier, très forte musicienne et a inculqué ce goût à son mari depuis longtemps. C .. en effet, faisait beaucoup de musique avec sa femme, déchiffrait facilement les partitions difficiles, et chantait soit seul, soit avec elle. C... se tenait également au courant de la littérature et lisait beaucoup. Il est facile, du reste, en causant avec lui, de se rendre compte de son intelligence et de son instruction.

Son père est mort à quatre-vingt-deux ans, sa mère à soixante-treize d'un ramollissement cérébral : elle avait été hémiplégique pendant les dix dernières années de sa vie, et était tombée en enfance.

C... n'a jamais été malade, sauf quelques indigestions, s'accompagnant de vertige et de perte de connaissance et survenant surtout à l'occasion de l'ingestion d'aliments toujours les mêmes. Sa vue a toujours été excellente. Pendant qu'il s'occupait du négoce des tissus, il était astreint à un travail très fatigant pour les yeux. Il inventait les dessins des tissus, les reportait sur du papier quadrillé au millimètre, comptait les fils des étoffes, etc. Il n'est pas sujet aux migraines et n'a présenté aucun trouble cérébral avant la fin d'octobre 1887.

Mme C... raconte que, le 19 octobre 1887, son mari éprouva subitement et sans aucune perte de connaissance de fréquents engourdissements de la jambe droite, ne durant que quelques minutes. Ces petites attaques se sont renouvelées fréquemment les jours suivants, et se sont accompagnées d'une sensation d'engourdissement et d'un certain degré de faiblesse du bras et de la jambe du côté droit, ainsi que de très légers troubles de la parole. Tous ces troubles n'empêchaient cependant pas le malade de marcher, ni même de faire d'assez longues courses. Le 23 octobre, en particulier, malgré une dizaine d'attaques d'engourdissement, le malade s'est promené à pied et se rappelle parfaitement avoir pu lire les enseignes des magasins et les

affiches dans les rues. Au dire de Mme C... (car le malade n'a aucun souvenir des troubles précités), la faiblesse de la jambe et du bras droit auraient augmenté le lendemain et le surlendemain, le malade s'aperçut brusquement qu'il ne pouvait plus lire un seul mot, *tout en écrivant et en parlant très bien et en distinguant aussi nettement qu'auparavant les objets et les personnes qui l'entouraient.* Persuadé, qu'il n'était atteint que de troubles de la vision qui céderaient à l'emploi de lunettes appropriées, il s'en alla consulter le Dr Landolt quinze jours après l'apparition de ces symptômes.

Voici ce que nous constatâmes le 25 octobre 1887 avec le Dr Landolt [1] :

« Mis en présence de l'échelle de Snellen, le malade ne peut nommer aucune des lettres du tableau ; cependant, il affirme les voir parfaitement. Instinctivement il esquisse du geste leur forme sans arriver à dire leur nom. Lorsqu'on le prie de recopier sur du papier ce qu'il voit, il y parvient, mais non sans peine, en recopiant les lettres trait après trait, comme s'il s'agissait d'un dessin technique, examinant chaque jambage pour s'assurer de l'exactitude du dessin. Malgré tous ces efforts, il est incapable de nommer les lettres. Il compare l'A à un chevalet, le Z à un serpent, le P à une boucle. Cette incapacité de s'exprimer l'effraye ; il croit « avoir perdu la tête », car il se rend bien compte que les signes dont les noms lui échappent sont des lettres. En effet, si on lui montre des chiffres, il les distingue, après hésitation, des lettres. D'ailleurs, la signification de la copie qu'il vient d'exécuter lui échappe ; les lettres qu'il a tracées présentent des

[1] Landolt, Borel et Vialet. *De la cécité verbale.* — Obs. I. *Travail publié dans l'ouvrage dédié à M. Donders à l'occasion de son jubilé.* Utrecht, 27 mai 1888.

irrégularités très significatives à cet égard. Le Z est recopié comme un 7 ou un 1 ; les jambages des lettres sont mal indiqués ou mal placés.

L'acuité visuelle est bonne et atteint 8/10 après correction d'une hypermétropie de 1,5 D. La mémoire générale semble excellente, et bien que le malade ait peur de ne pouvoir exprimer sa pensée, il parle couramment sans faute, entend et comprend aisément tout ce qu'on lui dit.

Si on lui montre des objets, il les nomme sans difficulté ; il indique par leurs noms toutes les parties des instruments contenus dans un album de technique industrielle. Cet examen ne met pas une seule fois sa mémoire en défaut ; les dessins éveillent aussitôt le mot propre et l'idée de l'usage des objets.

En lui donnant le journal LE MATIN qu'il lit souvent, le malade dit : C'est le *Matin*, je le reconnais à sa forme. » Mais il ne peut lire aucune des lettres du titre... Si on lui donne le journal « l'INTRANSIGEANT » à lire, journal dont il ne connaît pas le format, M. C..., au bout de cinq minutes d'efforts, dit : « C'est « l'International ou l'Estafette. » Après une leçon d'épellation d'un quart d'heure, il arrive enfin à lire ce titre, *mais pour se rappeler les lettres, il est obligé de dessiner leur forme du geste en quittant des yeux le journal...* Tandis que la lecture est impossible, le malade copie son nom correctement ; il écrit sous dictée, tout ce qu'on veut sans faute et couramment. Mais vient-on à l'interrompre dans une phrase qu'il écrit sous dictée, il s'embrouille et ne sait plus où reprendre ses lettres ; de même, s'il fait une faute, il ne peut la retrouver. Autrefois il écrivait plus vite et mieux, maintenant *les caractères sont plus gros, tracés avec une certaine hésitation*, car dit-il, « *il n'a plus le contrôle des yeux* ». En effet, loin de le guider, la vue de ce qu'il écrit semble plutôt le troubler, si bien qu'il préfère écrire les yeux fermés, attendu, dit-il, *qu'en regardant ce qu'il*

écrit, il s'embrouille ». Lorsqu'au début de sa maladie, il avait essayé d'écrire, les lettres se recouvraient et étaient quelquefois les unes sur les autres. Ainsi, il avait écrit Oscar, son prénom, en plaçant le *c* sur l'*s*.

Actuellement, il écrit de mémoire ce qu'il veut, mais, que ce soit de son gré ou sous dictée, il ne peut jamais se relire ; même les lettres isolées sont mortes pour lui ; il ne peut les reconnaître qu'après un bon moment d'hésitation et toujours *en s'aidant du geste qui dessine les contours de la lettre*. C'est donc le sens musculaire qui réveille le nom de la lettre ; et la preuve, c'est qu'on peut lui faire dire un mot les yeux fermés en conduisant sa main dans l'air pour lui faire exécuter les contours des lettres.

Dans les opérations d'arithmétique, il parvient à faire une addition très simple, car il reconnaît assez facilement les chiffres ; cependant, il procède avec une lenteur extrême. Les nombres sont mal lus, car il ne peut reconnaître la valeur de plusieurs chiffres en même temps ; à la vue du nombre 112, il déclare, c'est un « 1, un 1, et un 2 », mais ce n'est qu'en écrivant qu'il arrive à dire cent douze.

Pour lire et regarder des objets fins, le malade met toujours les objets un peu à gauche du point de fixation. L'étude du champ visuel révèle une *hémianopsie droite*. Cette hémianopsie n'est pas absolue, la sensation visuelle de la moitié gauche des deux rétines n'étant pas complètement abolie, mais seulement diminuée. Placés dans la moitié droite des champs visuels, les objets y semblent plus obscurs, moins nets que dans l'autre moitié ; ajoutons d'ailleurs que les limites extrêmes des champs visuels sont normales.

Les couleurs sont parfaitement reconnues à l'examen des laines colorées. Dans la vision directe, le malade jouit d'un sens chromatique excellent (il était dessinateur et coloriste en

tissus) et semble n'avoir rien perdu de sa perception chromatique affinée par les exigences de sa profession. Il n'en est pas de même pour la vision indirecte ; tandis qu'il n'existe aucune limitation pour le champ visuel du blanc, qui est seulement vu gris dans les moitiés droites des champs visuels, il y a *hémiachromatopsie droite absolue*. Aucune couleur n'est perçue dès que l'objet coloré a dépassé la ligne verticale passant par le centre du champ visuel. Les couleurs les plus vives ne produisent que l'impression du gris. Cependant, les objets sont reconnus dans leurs formes et leurs dimensions. Une boîte carrée et une coupe promenées le long de la moitié droite de l'arc périmétrique sont indiquées la première comme rectangulaire, la seconde comme creuse ou bombée. Les objets colorés fixés au niveau du 0° semblent n'être colorés que dans leur moitié gauche, même si l'on vient à éclairer avec plus d'intensité leur moitié droite. »

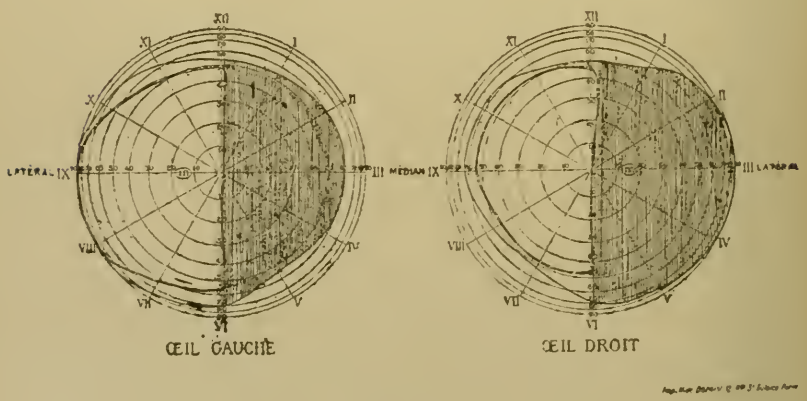

Fig. 12.

Champ visuel pris au périmètre. Hémianopsie homonyme latérale droite. L'hémiachromatopsie présente la même topographie que l'hémianopsie (22 novembre 1887).

M. le Dr Déjerine vit le malade à Bicêtres le 15 novembre 1887 :

Il présentait comme seul et unique symptôme une *cécité verbale* des mieux caractérisée, avec *hémianopsie* absolue aussi bien pour la lumière que pour les couleurs. Les légers troubles moteurs des membres du côté droit ont complètement disparu. Il n'existe pas trace d'hémiplégie, le malade est droitier et serre aussi bien de la main droite que de la gauche, se tient aussi bien sur une jambe que sur l'autre. Il fait avec plaisir et sans aucune fatigue de longues courses. Pas trace d'hémiplégie faciale, pas trace de troubles de la sensibilité, soit générale, soit spéciale (la vue excepté). Intégrité complète du sens musculaire et de la notion de position des membres. Le malade reconnaît tous les objets qu'on lui met dans la main et apprécie les différences de poids même légères.

Le malade rend très bien compte des symptômes qu'il présente, il s'explique très facilement et très clairement, sans aucune hésitation, sans aucune difficulté, sa conversation est celle d'un homme intelligent et cultivé. Son langage est très correct, très choisi même ; il emploie toujours les termes appropriés et ne présente aucune trace de paraphasie. Il reconnaît tous les objets qu'on lui présente, les dénomme facilement et sans la moindre hésitation. On ne constate chez lui aucune trace de cécité psychique, ni d'aphasie optique. On ne constate pas non plus aucune trace de surdité verbale. Le malade comprend parfaitement ce qu'on lui dit. Malgré son âge, il a l'oreille très fine.

L'écriture spontanée et sous dictée est parfaitement conservée. On note seulement en comparant les spécimens d'écriture, après et avant le début de sa maladie, que les lettres sont actuellement plus grandes, un peu plus espacées. *Spontanément*, le malade écrit aussi bien qu'il parle. En comparant de nombreux spécimens d'écriture qu'on lui fait tracer, on ne note aucune erreur, aucune faute d'orthographe, aucune transposi-

tion des lettres, encore moins de la paragraphie littérale ou verbale. Le malade écrit facilement, il note rapidement le nom des objets qu'on lui présente. Il éprouve cependant quelque difficulté à se servir de la plume, et écrit de préférence au crayon.

Il indique la marque de la maison, c'est-à-dire la valeur numérique donnée à certaines lettres pour cacher aux clients le prix des objets en vente, me l'écrit, place sous chaque lettre le chiffre correspondant, mais il est incapable de lire sans artifice les lettres isolées qui en font partie.

L'écriture sous *dictée* s'exécute également facilement et couramment, mais la lecture de ce que le malade vient d'écrire est absolument impossible. Il s'agit ici en effet d'un cas de cécité verbale absolument pure. Le malade ne reconnaît pas une lettre, pas un mot, sauf son nom toutefois. Il s'impatiente de ces phénomènes, écrit les lettres les unes après les autres, et dit : « *Je sais cependant écrire des lettres, les voici ; pourquoi ne puis-je les lire ?* »

La cécité verbale est tout aussi prononcée pour les lettres imprimées que pour les lettres manuscrites. Il est incapable de reconnaître une seule lettre, un seul mot imprimés. Il reconnaît le journal *le Matin* à sa forme générale — c'est, en effet, son journal habituel — mais il ne peut en reconnaître aucun autre.

En s'aidant d'un artifice, il arrive cependant à pouvoir lire des lettres, voire même des mots. Il dessine du geste les contours des lettres et arrive, ainsi, à reconnaître la lettre. De même, il reconnaît la plupart des lettres lorsqu'on conduit son index en l'air pour lui en faire exécuter les contours, à condition toutefois qu'on lui fasse tracer en l'air des lettres de grand diamètre. On arrive au même résultat si au lieu de conduire son index droit, on conduit en l'air son index gauche ou l'extrémité de son pied.

S'il écrit facilement et couramment, soit spontanément, soit

sous dictée, il éprouve la plus grande difficulté à *copier ;* il n'y arrive qu'en ayant incessamment le modèle sous les yeux, en comparant la lettre qu'il copie, après chaque trait, chaque jambage. Si on l'arrête, ou si on enlève le modèle, il ne sait reprendre ni la lettre, ni la phrase commencée. Il copie, en effet, mécaniquement et comme il copierait un dessin quelconque. Ce fait est très net et plus frappant encore, lorsqu'on lui fait copier consécutivement de l'écriture cursive et de l'imprimé. En effet, dans l'un et l'autre cas, la forme des lettres est changée. Dans le premier cas, copie d'écriture cursive — ses lettres sont mal faites, mais leur forme générale est celle des lettres qu'il forme en écrivant spontanément ou sous dictée. Dans le deuxième cas, au contraire, — copie d'imprimé, — la forme des lettres est toute différente et se rapproche de celle de l'imprimé.

Par contre, le malade reconnaît très bien tous les chiffres et fait très facilement et très exactement des opérations d'arithmétique de plusieurs chiffres, — additions, soustractions, multiplications, divisions.

Lorsqu'on cherche à étudier l'état du *langage intérieur* chez C..., ce qui est facile étant donné qu'il est très intelligent, voici ce que l'on constate : lorsque C... pense à quelque chose, il entend les mots résonner à son oreille, cause avec lui-même et, lorsqu'il concentre son attention sur un mot, il le voit mentalement après l'avoir entendu. Lorsqu'il veut l'écrire spontanément, il l'entend, puis le voit. Lorsqu'on lui demande comment s'écrit un mot prononcé à haute voix, il dit : « Je vois bien écrit dans mon cerveau le mot que je viens d'entendre et je vais vous l'écrire de suite ! » Il l'écrit, en effet, très facilement. Si au même moment on lui dit de relire le mot, il répond : « Je me rappelle ce que je viens d'écrire et je vais vous dire le mot, mais je le réciterai de mémoire car je ne le lis pas ». Il répète, en effet, le mot écrit, mais ce qui montre bien qu'il ne le lit pas, c'est que, si on

attire son attention sur un autre sujet, et qu'ensuite on lui remontre le mot qu'il a écrit quelques instants auparavant, il est incapable de le lire.

Cette cécité verbale, si nette pour les lettres, s'accompagne d'une cécité musicale tout à fait analogue. J'ai dit plus haut qu'autrefois le malade déchiffrait facilement la musique et chantait. Aujourd'hui il lui est impossible de déchiffrer quoi que ce soit, il ne reconnaît pas plus les notes que les lettres ; il peut cependant écrire sur ma demande une clef de *sol* ou de *fa*, des notes de valeurs différentes, etc. Il a conservé intacte la faculté de chanter ; au dire de sa femme, il chante aussi bien aujourd'hui qu'avant d'être atteint de cécité verbale. A ma demande, en effet, C... chante très correctement différents morceaux d'opéra.

M. Déjerine revit le malade à Bicêtre deux fois pa semaine, tous les mois ou toutes les six semaines pendant l'année 1888, puis tous les deux ou trois mois en 1889, 1890, 1891, soit à Bicêtre, soit chez lui.

Les symptômes étaient tojours les mêmes ; ils peuvent se résumer de la façon suivante :

C... passe ses journées à faire de longues promenades avec sa femme. Il marche facilement et fait tous les jours à pied la course du boulevard Montmartre à l'Arc de Triomphe et retour. Il s'intéresse à ce qui se passe autour de lui, s'arrête devant les magasins, les tableaux, etc. ; seules les affiches, les enseignes des magasins restent lettres mortes pour lui. Ce fait l'exaspère souvent et quoique son affection ait duré quatre ans, il n'a jamais pu se faire à cette idée qu'il ne pût lire, tout en ayant conservé la faculté d'écrire. Après la promenade, M. et

Mme C... font de la musique jusqu'au dîner, ou Mme C... fait la lecture à son mari. Lectures souvent sérieuses, biographies des musiciens, romans ou journaux. M. C..., s'intéresse à tout, discute souvent les caractères des personnages, et prend, en général, soit avec sa femme, soit lorsqu'il est avec quelques amis, une part très active à la conversation. Le soir, il fait encore de la musique, puis une partie de cartes. Il joue parfaitement, calcule très bien, prépare des coups à longue échéance et gagne la plupart du temps.

De temps en temps, il a des périodes d'agitation. Il ne peut rester en place, s'agite, sort, se promène, cause beaucoup, se fâche, s'impatiente de sa maladie, dit qu'il est de trop sur la terre, etc., etc. A deux reprises, dans un accès d'excitation et d'égarement, il a dit à sa femme (qu'il aime beaucoup) qu'il l'étranglerait, la tuerait et se tuerait après. Un jour, il entend dire devant lui que le moyen le plus sûr d'en finir avec la vie était de se jeter du haut de la colonne de la place Vendôme, que jamais on n'en a vu revenir. Cette idée s'ancre dans son cerveau ; il en parle pendant ses périodes d'excitation ; les mentionne dans ses promenades journalières en passant par la place Vendôme. Un jour même, étant sorti seul, il va à la place Vendôme, s'adresse au gardien et lui demande l'autorisation de visiter l'intérieur de la colonne. Le gardien la lui refuse en disant que la visite de la colonne n'est plus autorisée depuis que dans une même semaine deux individus se sont suicidés en se jetant du sommet.

Après ces accès d'agitation, l'écriture spontanée est plus irrégulière, les lettres sont superposées et moins bien formées ; les mots ne se trouvent plus sur une ligne régulière, et on reconnaît une incertitude manifeste pour reprendre un mot commencé.

Le sens de l'orientation est parfaitement conservé. Non seule

ment le malade se retrouve dans tous les lieux et maisons qu'il a connus avant octobre 1887, mais il peut acquérir de nouvelles notions. Il va voir des amis qui ont déménagé, s'oriente dans des quartiers nouveaux ou peu connus de lui, etc. Malgré de patients exercices, et beaucoup d'efforts, il n'a jamais pu réapprendre la signification des lettres et des mots, pas plus qu'il n'a jamais pu réapprendre la signification des notes musicales.

Cependant, il a pu acquérir de nouvelles notions de musique; ainsi, il a appris à chanter toute la partition d'*Ascanio* et celle de *Sigurd*, parues postérieurement à l'apparition de sa cécité verbale; sa femme les lui jouait, les chantait avec lui et lui en disait les paroles. Après un peu d'exercice, il a pu chanter la partition entière d'*Ascanio* sans que sa femme ait eu souvent besoin de lui souffler un seul mot. Il a une notion parfaite du rythme musical.

Son intelligence est parfaite et est restée telle jusqu'à la fin. Il s'occupe de ses intérêts, donne des conseils à sa femme et à ses amis sur les placements d'argent, etc., conseils fort judicieux souvent. Ainsi, il a placé son argent en rentes viagères; un de ses amis veut en faire autant. En 1891, C... s'en va voir le directeur d'une agence pour son ami, discute le placement et les détails du placement si bien, et d'une manière si entendue, que le directeur le prenant pour un agent, lui offre une commission de 700 francs.

Les choses en restèrent là jusqu'à la fin de l'année 1891. Pendant 1891, M. C... écrivait peut-être moins volontiers et se reposait sur sa femme pour toute correspondance qui était affaire.

Le 5 janvier 1892, au soir, pendant une partie de cartes, M. C... se plaint de fourmillements et d'engourdissement dans la jambe et le bras droits, de vertiges, d'éblouissements et de difficultés dans l'articulation des mots, il bredouille, et se sent fai-

ble de toute la moitié du corps. Il fléchit en essayant de marcher, mais ne perd nullement connaissance ; sa femme le couche et il s'endort sans avoir présenté d'autres phénomènes. Le lendemain au réveil, les troubles de la parole sont plus accentués, le malade prononce un mot à la place d'un autre ou des mots incompréhensibles (paraphasie). La faiblesse des muscles a disparu, il serre aussi bien à droite qu'à gauche, peut se lever seul sur son séant ; l'après-midi, il se lève même, et marche dans l'appartement sans difficulté apparente. Il présente une mimique extrêmement expressive, se fait comprendre par des gestes ou en répondant aux questions de sa femme par des signes d'affirmation ou de négation. Sa femme lui présente du papier, et un crayon, mais il s'aperçoit avec effroi qu'il ne peut plus écrire, il ne trace sur le papier que des jambages ou des traits tout à fait informes.

Son intelligence est parfaitement conservée, il comprend toutes les questions qu'on lui pose, s'intéresse encore à tout ce qui se passe autour de lui. Sa mimique est extrêmement expressive, sa pantomime très saisissante. Il hausse les épaules et donne des signes de désapprobation, en entendant causer son médecin qui s'exprime un peu trop librement peut-être, sur le compte du malade, parle de tumeur cérébrale, etc. Pour montrer combien l'intelligence était conservée et la mémoire peu altérée, je ne citerai que les deux exemples suivants :

M. C... avait l'habitude de recevoir tous les samedis à déjeuner sa nièce. Voici le moyen dont il s'est servi pour indiquer à sa femme qu'il ne voulait pas la voir. Le jeudi 7 janvier, il montra des signes d'agitation, sa femme lui posa différentes questions sans arriver à découvrir ce qui préoccupait le malade. Finalement il se lève, va dans la salle à manger et met aux places habituelles, son couvert, celui de sa femme et celui de sa nièce. Sa femme comprend : c'est de ta nièce dont tu veux

parler ? — Signe d'approbation. — « Il faut lui écrire. » — Vifs signes d'assentiment. — « Lui dire que tu es malade. » — Signes énergiques de dénégation. « Lui écrire de ne pas venir samedi ? » Vifs signes d'assentiments et de satisfaction de la part du malade. La même pantomime se reproduit à huit jours de distance, l'avant-veille de sa mort.

Le 3 janvier, l'avant-veille de son attaque, Mme C..., avait envoyé à des parents habitant les environs de Grenoble deux reçus de cotisation à une société musicale de secours mutuels, elle y avait joint sans en rien dire à son mari une petite somme en bon de poste. La réponse à cette lettre se fait un peu attendre et n'arrive que le 10 janvier. Mme C... lit la lettre à son mari, mais omet intentionnellement de lire le passage par lequel ses parents la remercient des deux reçus de cotisations et de la petite somme d'argent. Après avoir entendu la lecture de la lettre, une longue lettre de quatre pages, M. C... dessine avec les doigts un petit carré de papier et fait le geste de le mettre dans l'enveloppe. Il répète cette mimique à différentes reprises. Mme C... comprend qu'il veut parler des reçus dont il indique très exactement la grandeur, et lui annonce que les parents ont reçu les envois d'argent et l'en remercient. Il avait donc pensé spontanément à ces faits se rapportant à une époque antérieure à sa dernière attaque.

Pendant les dix jours qu'il a survécu à son attaque, sa femme lui faisait fréquemment de la musique. Depuis son attaque, M. C... était incapable de chanter, comme il était incapable de parler, mais il faisait comprendre, à sa femme, les morceaux qu'il désirait entendre, en tambourinant très exactement avec les doigts le rythme des morceaux demandés. La veille de sa mort, il tambourine le rythme d'une marche ; Mme C... passe en revue toutes les marches qu'elle avait l'habitude de jouer, mais ne réussit pas à satisfaire le malade ni à trouver la marche

demandée dont le rythme lui semblait familier. Ce n'est que dernièrement, en entendant chantonner la marche de l'*Arlésienne* à sa nièce, que le rythme lui rappelle celui de la marche demandée par son mari la veille de sa mort.

Il ne semble pas avoir existé d'aphasie optique, ni de cécité psychique pendant cette dernière période de la maladie. Cependant, un matin quelques jours après l'attaque, M. C... se leva comme d'habitude pour rentrer la boîte au lait, mais se perdit dans son appartement composé de trois pièces. Il ne put trouver la porte de la pièce du milieu. Ce symptôme, tout à fait passager, semble bien indiquer qu'il a existé momentanément de la cécité psychique.

Jusqu'à la fin, l'ouïe et la compréhension du langage parlé furent parfaites. Il entendait le moindre bruit insolite se passant dans l'appartement, comprenait tout ce que l'on disait même si sa femme baissait la voix ; il entendait la pendule sonner et indiquait avec ses doigts le nombre d'heures sonnées.

Dans la nuit du 15 au 16 janvier il tombe dans le coma et succombe le samedi 16 janvier à dix heures du matin.

Autopsie accordée par la famille et pratiquée le 17 janvier 1892, vingt-quatre heures après la mort. Le cerveau seul a été examiné.

Cerveau. — Toutes les artères de la base, tronc basilaire, carotide interne, sylvienne et cérébrale antérieure sont fortement athéromateuses et jaunes, incrustées par place de dépôts calcaires.

Hémisphère gauche. — Les lésions que l'on constate sur l'hémisphère gauche sont de deux ordres : les unes récentes, d'autres, anciennes. La lésion *récente* consiste en un foyer de ramollissement rouge par places, blanc sur d'autres, occupant la partie postérieure et inférieure du lobule pariétal inférieur, le pli courbe, et l'union des deuxième et troisième circonvolutions

temporales avec la première circonvolution occipitale. Cette plaque de ramollissement est limitée, en haut, par le sillon interpariétal dont le fond et les parois sont intacts ; en bas, par une ligne réunissant la scissure de Sylvius au sillon interoccipital. La partie superficielle comme le fond de la scissure de Sylvius sont absolument intacts ; il existe de même une intégrité

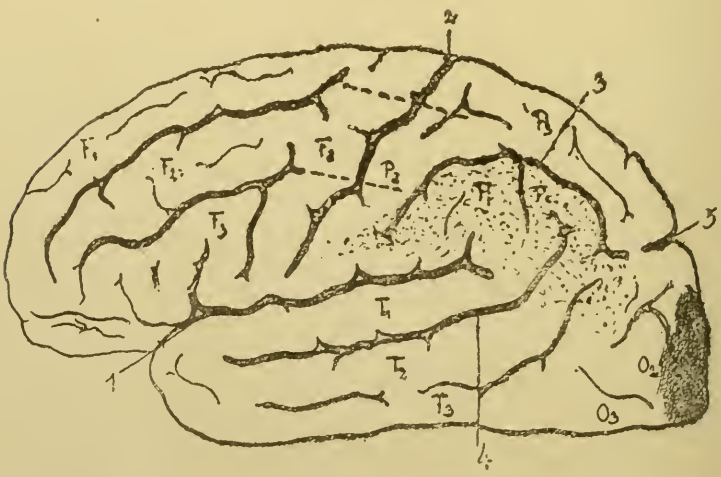

Fig. 13. — Hémisphère gauche. Face externe. Les hachures du lobe occipital représentent la plaque jaune ancienne ; le pointillé du pli courbe et du lobule pariétal inférieur la lésion récente.

parfaite de l'insula, des circonvolutions pariétale et frontale ascendantes, première, deuxième et troisième frontales,, et première temporale.

Ces deux dernières circonvolutions, en particulier, aussi bien sur leur face profonde que sur leur face superficielle, ainsi que le pied, le cap et la région orbitaire de la troisième circonvolution frontale sont absolument normales. Il en est de même des deuxième et troisième circonvolutions temporales et du sillon parallèle, lesquels ne se trouvent lésés qu'à leur partie tout à fait

postérieure. Pas de corps granuleux dans la circonvolution de Broca ni dans la deuxième frontale.

Ce foyer de ramollissement récent intéresse la substance grise et la substance blanche sous-jacente, s'étend en profondeur jusqu'à l'épendyme ventriculaire et sectionne les radiations optiques de Gratiolet, comme le montre la coupe de Flechsig.

Dans ce foyer de ramollissement récent, le degré de la lésion est le même dans toute l'étendue, l'adhérence aux méninges est faible et telle qu'on la trouve dans les foyers de ramollissement récents ; nulle part on ne constate les adhérences très tenaces, les épaississements des méninges, la vascularisation plus abondante ou l'état jaunâtre, si fréquent, des plaques anciennes. Il n'existe pas davantage de ratatinement ou d'atrophie des circonvolutions malades qui ont conservé leur forme et leur volume normaux.

Les lésions *anciennes* sont les suivantes : 1° A la surface inféro-interne du cerveau, l'extrémité postérieure du lobule lingual est affaissée entre la scissure calcarine et le sillon temporo-occipital interne. Les circonvolutions sont étroites, atrophiées à ce niveau, mais ne présentent pas de plaques jaunes superficielles. Il existe, par contre, dans la moitié postérieure du fond du sillon temporo-occipital interne, une plaque atrophique ancienne d'un jaune ocreux de 5 centimètres et demi de longueur mesurant dans sa plus grande largeur un centimètre et demi ; cette plaque s'effile, en arrière, au niveau de l'extrémité du lobe occipital ; en avant, elle ne dépasse pas une ligne verticale passant par l'union des scissures calcarine et perpendiculaire interne (fig. 14).

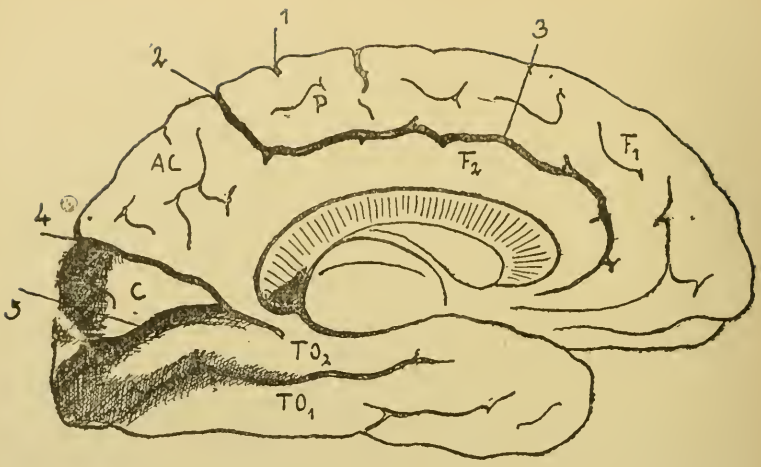

Fig. 14. — Hémisphère gauche. Face interne. Plaque jaune ancienne de la base du cunéus, de la partie postérieure du lobe lingual (TO^3) et du lobe fusiforme (TO^2) ainsi que du sillon temporo-occipital interne. Lésion du bourrelet du corps calleux.

2° Une seconde plaque jaune atrophique de deux centimètres et demi de longueur, qui, au-dessus du lobe lingual, fait suite à la plaque précédente, occupe l'extrémité postérieure de la scissure calcarine et intéresse la face supérieure du lobe lingual et la face inférieure du cunéus.

3° Une troisième petite plaque jaune, de un centimètre de longueur sur cinq millimètres de largeur, occupe le cunéus et plus particulièrement la face interne de la circonvolution qui borde à ce niveau la scissure interhémisphérique. A son niveau, la substance grise est atrophiée. Tout le sommet du cunéus, y compris le pli cunéo-limbique, est intact.

4° Un quatrième foyer ancien de un centimètre de long sur cinq millimètres de large, existe à la pointe du lobe occipital et siège sur le gyrus descendant d'Ecker. Ce foyer s'étend à la face externe du lobe occipital et reçoit l'extrémité postérieure effilée des deux premières plaques.

Corps calleux. — A la partie inférieure du bourrelet du corps calleux, on trouve un petit foyer jaune, de un centimètre de long sur trois millimètres de large (fig. 14).

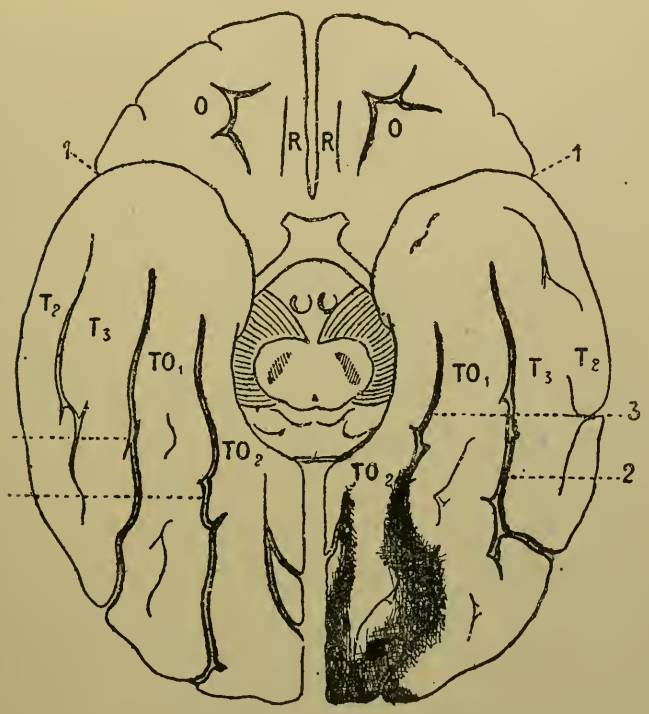

Fig. 15. — Face inférieure du cerveau. Plaque jaune ancienne de la partie postérieure des lobules lingual et fusiforme de l'hémisphère gauche.

La *couche optique*, le pulvinar, les corps genouillés, les tubercules quadrijumeaux paraissent intacts à droite comme à gauche. (*Comparer avec l'examen microscopique*).

La *coupe de Flechsig* (fig. 16) est faite un peu plus bas que d'habitude ; elle passe un peu au-dessus de la commissure blanche antérieure et intéresse la tête du noyau caudé au niveau de sa

réunion avec le noyau lenticulaire. Le ramollissement ancien comprend toute la substance blanche du lobe occipital, et se présente sous l'aspect d'un foyer cicatriciel jaune ocreux, fortement pigmenté sur les bords, et dont le centre présente des taches blanchâtres et des traînées rouge-brique riches en cristaux d'hématoïdine. Ce foyer pénètre à la façon d'un coin dans la substance blanche, son sommet atteint l'épendyme au niveau de la pointe de la corne occipitale et se continue à ce niveau avec un faisceau gris dégénéré, mince et étroit, correspondant aux radiations optiques de Gratiolet extrêmement atrophiées.

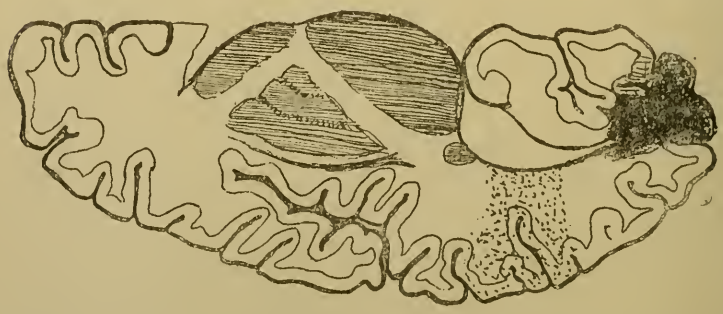

Fig. 16. — Hémisphère gauche. Coupe de Flechsig. Plaque jaune ancienne (hachures) de la pointe du lobe occipital pénétrant à la façon d'un coin dans les masses blanches sous-jacentes et atteignant l'épendyme ventriculaire. Ramollissement récent (pointillé) du pli courbe atteignant en profondeur l'épendymne ventriculaire.

En avant de ce foyer et provenant de la face externe, on voit le foyer récent, mou, diffluent, d'aspect rectangulaire qui comprend la substance grise du pli courbe, toute la substance blanche sous-jacente, et qui atteint en dedans l'épendyme ventriculaire en sectionnant les radiations optiques. La partie postérieure de la capsule interne apparaît grisâtre et amincie. La couche optique, les noyaux caudé et lenticulaire, la région de l'insula et de la troisième frontale sont absolument normau

ır la paroi inférieure du prolongement occipital du ventricule latéral, on voit par transparence à travers l'épendyme, le fond du foyer de ramollissement qui correspond au sillon temporo-occipital interne.

Les circonvolutions du lobe occipital sont petites, dures, ratatinées, adhérentes à la pie-mère. Sur une coupe oblique faite au-dessous de la coupe de Flechsig, et intéressant le sillon emporo-occipitale interne, la substance grise de la région ɔccipitale interne fait défaut, de telle sorte que la substance blanche est à découvert, et n'est recouverte que par la mince lamelle fibreuse qui recouvre toute la plaque jaune.

Hémisphère droit. — Intact à la surface et sur les coupes.

Intégrité complète des pédoncules de la protubérance, du cervelet et du bulbe rachidien.

EXAMEN MICROSCOPIQUE *(900 coupes)*

Les deux moitiés de la coupe de Flechsig ayant été suffisamment durcies dans le liquide de Muller, nous procédâmes pour l étude microscopique de ce cas de la même façon que dans l observation précédente. Nous pratiquâmes une série de coupes vertico-transversales sur toute la partie occipitale de l'hémisphère jusqu'au bourrelet du corps calleux et une série de coupes horizontales dans toute l'étendue des noyaux gris, du centre ovale au pied du pédoncule.

On se rappelle que la lésion ancienne était strictement limitée à la pointe et à la partie inférieure du lobe occipital, tandis qu'il existait un ramollissement récent au niveau du pli courbe. La première lésion, seule en rapport avec l'hémianopsie et les symptômes de cécité verbale pure se trouvait tout entière comprise dans la partie inférieure de la coupe de Flechsig.

PLANCHE XI

Les différentes figures de cette planche, représentent des coupes vertico-transversales pratiquées dans la moitié inférieure de la coupe de Flechsig. Elle sont destinées à montrer la topographie du ramollissement dans les lobules lingual (LL) et fusiforme (LF) le cunéus (Cun.) la calcarine (calc), la pénétration de la lésion dans le ventricule et l'interruption à la partie inférieure de la corne occipitale, des trois couches de la substance blanche sagittale, tapetum (Tap), radiations optiques (Ro) et faisceau longitudinal inférieur (Fli).

Ces coupes montrent en particulier la destruction complète du longitudinal inférieur (Fli) sur la paroi inférieure de la corne occipitale, lésion anatomique de la cécité verbale pure (Déjerine et Vialet) (Voir explications dans le texte).

Circonvolutions

Cun. Cunéus.
Fu. Lobe fusiforme.
L. Lobe limbique.
LL. Lobe lingual.
O^2 Deuxième circonvolution occipitale.
O^3 Troisième circonvolution occipitale.
T^2 Deuxième circonvolution temporale.
T^3 Troisième circonvolution temporale.

Sillons

O^2 Deuxième sillon occipital.
O^3 Troisième sillon occipital.
t^2 Deuxième sillon temporal.
T^3 Troisième sillon temporal.
calc. + po Réunion de la calcarine et de la perpendiculaire interne.
po. Perpendiculaire interne.
to. Sillon collatéral..

Fibres de la substance blanche et autres indications

Fli. Faisceau longitudinal inférieur.
FAS Fibres d'associations de la scissure calcarine.
For. Forceps minor.
Ram. Ramollissement.
Ru. Radiations optiques.
Tap. Tapetum.

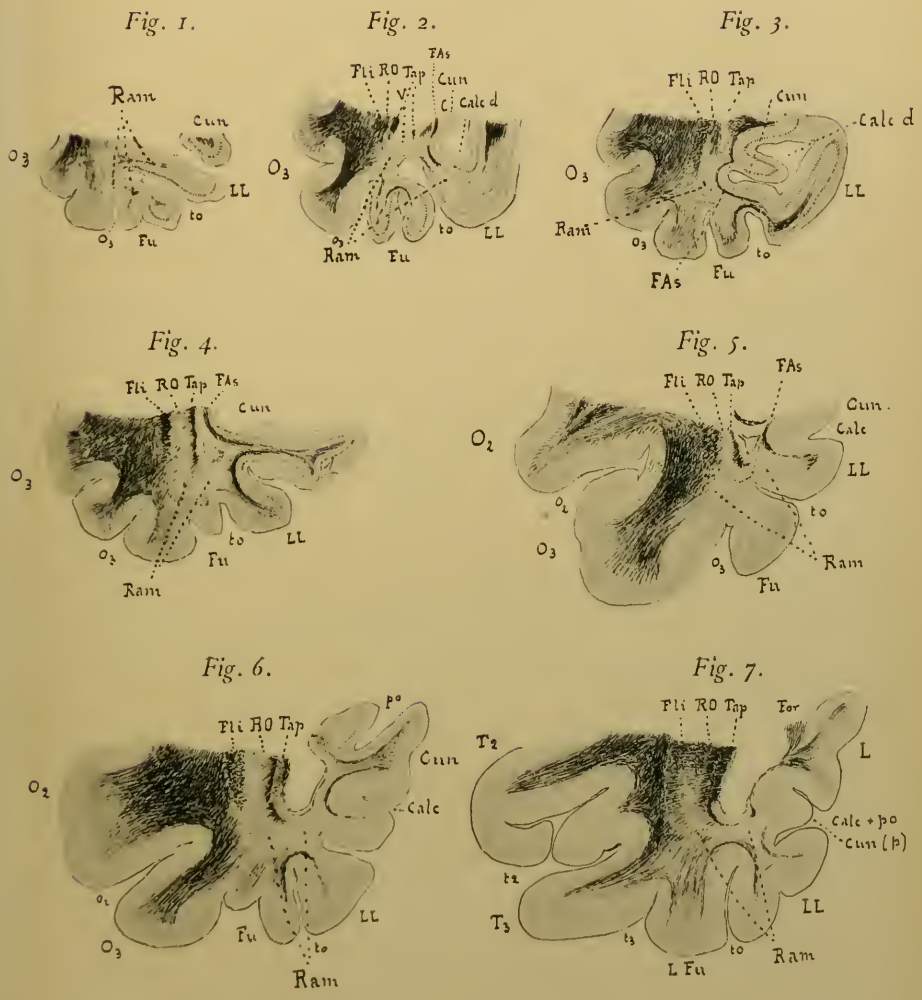

Dr Vialet, prép. et del. Berthaud, photot.

RAMOLLISSEMENT DES LOBULES LINGUAL ET FUSIFORME (OBS. III).
Coupes microscopiques vertico-transversales de la partie inférieure de la coupe de Flechsig, montrant la topographie de la lésion et les dégénérescences secondaires.
(Procédé de Pal.)

La seconde, au contraire, était localisée dans la moitié supérieure de cette dernière.

Au point de vue de l'étude anatomique des dégénérescences secondaires, la lésion ancienne mérite seule de nous occuper ; c'est pourquoi nous avons porté toute notre attention sur cette partie inférieure de la coupe de Flechsig.

Coupes vertico-transversales *(440 coupes)*. — Voyons ce que nous enseigne la série de ces coupes, au point de vue de la topographie exacte de la lésion et de la dégénérescence secondaire des faisceaux blancs.

1° *Topographie de la lésion.*—Les premières coupes pratiquées à l'extrême pointe du lobe occipital montrent déjà la participation de cette région au ramollissement. Quoique les circonvolutions aient conservé leur disposition extérieure habituelle, le microscope permet de constater une altération profonde siégeant à l'extrémité des lobules lingual et fusiforme, particulièrement dans le sillon collatéral. L'écorce de ces lobules est complètement sclérosée,sa scructure cellulaire disparue est remplacée par un tissu cicatriciel, surtout marqué dans le fond du sillon mais qui s'atténue à mesure que l'on approche de la surface visible de ces circonvolutions. Toute la substance blanche de ces deux circonvolutions est détruite, remplacée par un tissu scléreux et lacunaire dans lequel un fort grossissement permet de reconnaître, perdus au milieu de nombreux corps granuleux, quelques rares débris de fibres nerveuses encore imprégnées par l'hématoxyline.

Il en est ainsi de toute la région de la pointe située en arrière de la corne occipitale (Fig. 1).

A mesure que l'extrémité postérieure de la corne occipitale apparaît, on se rend mieux compte de la topographie de la lé-

sion et l'on voit que la circonvolution la plus atteinte est le lobe fusiforme.

Ce lobule est complètement atrophié, sclérosé, il a subi une rétraction considérable, toute sa substance blanche a disparu, à l'exception de quelques rares fibres d'association courtes, reconnaissables à leur direction arciforme.

Le lobe lingual moins profondément atteint en apparence montre au microscope une disparition presque totale de ses fibres blanches, cependant au niveau de la lèvre inférieure de la calcarine, on voit encore une portion du *stratum calcarinum* qui a résisté à la destruction (Fas.)

A mesure que l'on remonte vers le cunéus, l'écorce reprend ses caractères normaux, le ruban de Vicq-d'Azyr réapparaît ainsi que les stries verticales de la substance grise ; les fibres de la substance blanche sont fortement colorées. Ces signes indiquent que la lésion s'atténue au niveau de la lèvre inférieure de la calcarine et qu'elle est surtout limitée aux lobes lingual et fusiforme.

Si nous portons notre attention du côté de la cavité ventriculaire, nous voyons que toute sa partie inférieure est également envahie par le foyer de ramollissement.

Les faisceaux blancs de la substance sagittale qui forment un triple anneau autour d'elles, le tapetum, les radiations optiques, le faisceau longitudinal inférieur sont complètement détruits.

La lésion va en s'atténuant à mesure que l'on remonte sur la face externe du ventricule ; il est alors possible de reconnaître les trois couches que nous venons de mentionner. (Fig. 2).

Elle persiste avec les mêmes caractères dans toute la partie qui correspond à la branche descendante de la scissure calcarine. Cette dernière a surtout souffert dans sa portion inférieure, c'est-à-dire au niveau du lobe lingual, tandis que sa partie supérieure, correspondant au cunéus, est moins atteinte.

Il est malheureusement à regretter que la coupe de Flechsig passe précisément par la scissure calcarine et ne nous permette pas une vue d'ensemble sur toute l'étendue de cet important sillon.

Un fait certain c'est que dans la région calcarinienne proprement dite, la lésion est loin de présenter l'intensité que l'on observe dans les lobes lingual et fusiforme. C'est ainsi que le ruban de Vicq d'Azyr est encore reconnaissable ainsi que les fibres radiées de l'écorce ; de même le faisceau d'association, qui unit le lobe lingual au cunéus, est en grande partie conservé.

Dans toute la portion horizontale de la scissure calcarine, le ramollisement est toujours localisé aux deux lobules précédemment cités et à la partie inférieure de la corne occipitale dont il détruit la triple ceinture de fibres jusqu'à l'épendyme.

Il se poursuit avec cette régularité jusqu'au pied du cunéus, à l'union de la scissure perpendiculaire interne et de la calcarine.

L'examen microscopique permet donc de se faire une idée nette des dégâts causés par la plaque jaune ancienne du sillon collatéral. Il nous montre que le ramollissement ne s'est pas seulement borné à l'écorce, mais qu'il a fusé profondément dans la substance blanche sous-jacente, dans toute l'étendue de la scissure calcarine, qu'il a pénétré jusqu'à l'épendyme ventriculaire en provoquant une destruction absolue du tapetum des radiations optiques et du faisceau longitudinal inférieur, au niveau de la paroi inférieure de la corne occipitale. Sous ce rapport la lésion dans le cas présent revêt un caractère bien différent de celui qu'offraient les trois cas précédents. Circonscrite comme ces dernières, elle en diffère par ce fait qu'elle ne se borne plus à l'écorce, mais que pénétrant dans les faisceaux blancs qui entourent la demi-circonférence inférieure du ventri-

PLANCHE XII

Les figures de cette planche représentent une série de coupes horizontales depuis la couche optique jusque dans la partie inférieure de la région sous optique.

Elles permettent de suivre les dégénérescences secondaires dans les trois couches de la substance sagittale (Fli. Ro. Tap.) dans le champ de Wernicke (W.) dans le pulvinar (Pu) et le corps genouillé externe (cge).

Abréviations

BrTqa.	Bras du tubercule quadrijumeau antérieur.
CI.	Capsule interne.
CIA.	Partie antérieure de la capsule.
CA.	Commissure antérieure.
CL.	Corps de Luys.
cgi.	Corps genouillé interne.
cge.	Corps genouillé externe.
D.	Dégénérescence.
Fli.	Faisceau longitudinal inférieur.
GC.	Genou de la capsule interne.
I.	Insula.
NA.	Noyau amygdalien.
NC'	Noyau caudé.
NL.	Noyau lenticulaire.
NL1.	Premier segment du noyau lenticulaire.
NL2.	Deuxième segment du noyau lenticulaire.
NL3.	Troisième segment du noyau lenticulaire.
Pu.	Pulvinar.
R.	Ruban de Reil (faisceau sensitif. Schleife).
Ro.	Radiations optiques.
Tap.	Tapetum.
Th,	Thalamus ou cœcheoptique,
nm.Th.	Noyau médian de la couche optique.
Tqa.	Tubercule quadrijumeau antérieur.
VAz.	Faisceau de Vicq-d'Azyr.
W.	Champ de Wernicke.

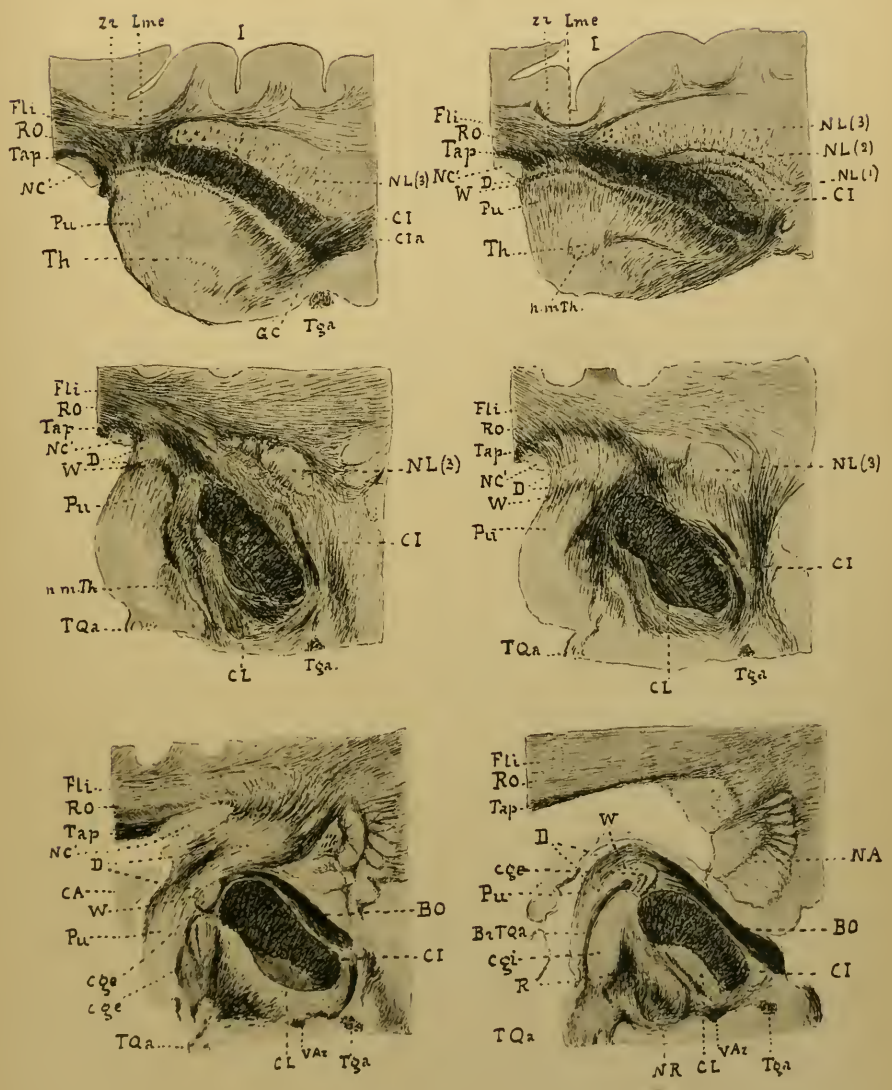

Dr Vialet, prép. et del. Berthaud, phototy.

RAMOLLISSEMENT DES LOBULES LINGUAL ET FUSIFORME (OBS. III).
Coupes microscopiques horizontales montrant les dégérescences secondaires dans les centres ganglionnaires de la vision.
(Procédé de Pal.)

cule, elle les a complètement détruits, en exagérant son action sur les fibres du faisceau occipito-temporal. Nous reviendrons plus loin sur les conséquences de cette lésion.

Dégénérescence secondaire. Dans toute la série des coupes vertico-transversales, l'étude des dégénérescences secondaires proprement dite se confond avec celle du foyer de ramollissement, tout au moins en ce qui concerne la partie inférieure du ventricule ; à mesure que l'on remonte sur la paroi externe de ce dernier, on voit la lésion se localiser avec une intensité différente dans les trois zones et revêtir par sa systématisation des caractères assez nets de dégénérescence secondaire. Les fig. 4.5. 6. montrent que la dégénérescence porte avec plus d'intensité sur la zone des radiations dont toutes les fibres sont dégénérées. Dans le tapetum, au contraire, il existe encore un certain nombre de fibres intactes, ce sont celles qui proviennent de la paroi externe du ventricule. Le faisceau longitudinal inférieur présente également une intégrité complète à la partie supérieure de la coupe de Flechsig. (Fig. 4. 5. 6.) L'atrophie des radiations est complète jusque dans les régions antérieures du lobe occipital, où elle s'atténue un peu au niveau de la partie supérieure de la coupe de Flechsig par l'apport de fibres saines venues de la convexité. Ici nous n'avons plus affaire qu'à une dégénérescence secondaire proprement dite.

Coupes microscopiques horizontales. — Pl. XIV. Ces coupes pratiquées depuis le centre ovale jusqu'au pied du pédoncule, soit au-dessus soit au-dessous de la coupe de Flechsig, nous permettent de suivre les faisceaux de la substance blanche sagittale au niveau des noyaux gris.

Radiations optiques. Au niveau du tiers supérieur de la couche optique (fig. 1), nous voyons que les radiations sont sensiblement intactes, les fibres nerveuses sont bien colorées, il y a

peut-être une légère atrophie de certains faisceaux, mais rien d'assez net pour autoriser à dire qu'on se trouve en présence d'une dégénérescence.

Le champ de Wernicke, réduit à sa plus simple expression se confond dans cette région avec la lame médullaire externe ; il ne paraît être le siège d'aucune altération. Au niveau de la partie moyenne de la couche optique (fig. 2), la dégénérescence commence à apparaître sous forme de stries décolorées formées par des faisceaux dégénérés qui se portent vers le pulvinar. Le champ de Wernicke n'a pas encore acquis le développement qu'il aura plus bas, la disparition d'un certain nombre de ses faisceaux est moins facilement appréciable et il est difficile de se rendre compte exactement de son degré d'atrophie.

Ce qu'on peut dire, c'est qu'à ce niveau, nous n'avons affaire qu'à des lésions commençantes et si peu accusées que la méthode de Pal peut seule les mettre en évidence.

Il n'en est plus de même au niveau de la partie inférieure du pulvinar. A mesure que l'on se rapproche du plan horizontal qui passe par les corps genouillés, on voit la zone de dégénérescence, dans les radiations optiques, s'accuser de plus en plus et se manifester avec une netteté remarquable au niveau du coude qu'elles forment pour pénétrer dans le pulvinar et prendre part à la formation du champ de Wernicke.

Fig. 3 et 4. Ce dernier offre en effet une dégénérescence, dont la topographie varie suivant la hauteur que l'on considère. A sa partie supérieure la disparition des fibres se manifeste dans son segment le plus reculé, plus bas la dégénérescence s'étend sur une plus large étendue et le champ de Wernicke tout entier présente une décoloration de ses fibres.

Au niveau du corps genouillé externe, la zone dégénérée se localise nettement et s'accuse avec une intensité extrême, dans toute cette portion du champ de Wernicke qui coiffe, à

l'état normal, la partie postérieure et externe du corps genouillé externe.

Comme on peut le voir par la fig. 4, la disparition des fibres est complète et la couronne rayonnante du corps genouillé externe a totalement disparu. Les fibres nerveuses ne sont visibles qu'à la partie interne et inférieure de ce ganglion, à l'endroit où aboutit la bandelette optique.

La série des coupes horizontales nous montre par conséquent, que les radiations optiques,intactes au niveau du tiers surieur de la couche optique, présentent une dégénérescence qui débute à la partie moyenne de cette dernière, mais s'accuse surtout dans sa partie inférieure avec une intensité qui atteint son maximum au niveau du corps genouillé externe.

Tapetum. — Ainsi que le montrent les fig. 1 et 2 de la Pl. XIV, le tapetum est sain dans la partie supérieure et moyenne de la couche optique ; il subit une décoloration (fig. 3,) puis une dégénérescence bien accusée (fig. 4) dans la région où les lésions du champ de Wernicke sont le plus étendues.

Plus bas,au contraire, il redevient normal, au niveau du plan qui passe par les corps genouillés internes.

Faisceau longitudinal inférieur. — Il est intéressant de suivre le sort des longues fibres d'association que nous avons vues complètement interrompues, au niveau de la paroi inférieure du ventricule. Les coupes horizontales nous montrent à cet égard que les fibres du faisceau longitudinal inférieur sont saines dans le tiers moyen de la couche optique.Leur dégénérescence débute bien au-dessus des corps genouillés ; elle est presque totale au niveau de ceux-ci. Elle se poursuit au niveau de la capsule externe dans le troisième segment du noyau lenticulaire et plus bas jusque dans le noyau amygdalien.

Dégénérescence secondaire dans les centres ganglionnaires.— Nous venons de poursuivre la dégénérescence dans les fibres

nerveuses jusqu'aux noyaux gris, il nous reste à rechercher maintenant la part que prennent ces derniers aux altérations secondaires, et à déterminer ainsi les relations qui unissent la corticalité aux ganglions de la base.

Les altérations des noyaux gris ne sont en somme que la continuation de celles que nous venons d'étudier dans les fibres blanches, elles sont subordonnées et proportionnelles à ces dernières et sous ce rapport les colorations au Pal, sont un guide précieux dans la recherche de la topographie de ces altérations. Examinons-les de haut en bas.

Couche optique. — Les coupes, pratiquées dans le tiers supérieur de la couche optique, ne montrent aucune altération de ce noyau gris ; il n'est pas réduit de volume, les fibres de son stratum zonale sont intactes, sa zone réticulée, sa lame médullaire externe, les irradiations des fibres nerveuses dans son épaisseur sont normales. Les noyaux médian et externe présentent des cellules intactes.

Les altérations commencent à partir de la partie moyenne de la couche optique, elles se révèlent d'abord par la décoloration et la diminution du nombre et du volume des fibres de la partie postérieure de la lame médullaire externe, de la zone réticulée et du champ de Wernicke, ainsi que des fibres nerveuses qui pénètrent en faisceau dans la partie postérieure de la couche optique. Ces altérations s'accentuent rapidement à mesure que l'on arrive au tiers inférieur de la couche optique. Là elles se concentrent exclusivement sur la partie inférieure et externe du pulvinar. Ce dernier est aplati, réduit de volume ; il présente des altérations portant à la fois sur ses fibres nerveuses et sur ses éléments cellulaires. Les premières, si elles n'ont pas disparu en totalité, ne sont plus fortement colorées par l'hématoxyline. Elles sont en grande partie atrophiées ; cette atrophie se limite exactement au tiers postérieur du pulvinar qui est décoloré, tandis que ses par-

ties antérieures adjacentes à la capsule interne se distinguent par leur coloration foncée et la richesse de leurs faisceaux nerveux, en fibres intactes. L'atrophie du pulvinar persiste avec les mêmes caractères et la même intensité jusqu'à la partie inférieure de ce dernier.

Corps genouillé externe. — Les lésions de ce ganglion ne sont pas moins accusées. Nous avons vu plus haut en étudiant les lésions du champ de Wernicke que toute la partie externe et postérieure de cette formation blanche était totalement atrophiée ; la lésion se poursuit dans l'intérieur du corps genouillé externe. Ce qui frappe tout d'abord, c'est que ce dernier est considérablement atrophié et réduit dans son ensemble, mais l'atrophie lorsqu'on l'examine de plus près et à un fort grossissement se localise avec une intensité toute spéciale à la partie postérieure où elle a entraîné une destruction totale des fibres et des lames médullaires qui à l'état normal caractérisent ce ganglion. Dans toute cette région postérieure, les cellules ont fortement souffert, leur nombre est diminué et celles qui restent sont ratatinées, ont perdu leur prolongement, il existe en même temps de nombreux corps granuleux. Seule la partie inférieure et interne de la capsule blanche est conservée.

Corps grenouillé interne. — Le corps genouillé interne est sain, il ne présente aucune diminution de volume, ni aucune altération soit de ses fibres blanches, soit de ses cellules.

La dégénérescence au niveau du tubercule quadrijumeau antérieur est moins accusée. Elle est cependant indubitable. Il semble que ce soit surtout ses fibres blanches moyennes qui ont souffert. Le bras du tubercule quadrijumeau antérieur présente une décoloration et une disparition d'une bonne partie de ses fibres.

Le tubercule quadrijumeau postérieur est sain. Il en est de même de la capsule interne et du pédoncule.

De l'ensemble des résultats microscopiques que nous venons de passer successivement en revue, se dégage un double enseignement, d'abord en ce qui concerne la localisation du centre cortical de la vision, ensuite dans ce qui a trait à la localisation anatomique de la cécité verbale.

Les lésions primitives peuvent se résumer en somme de la façon suivante :

1° Atrophie des lobules lingual et fusiforme.

2° Interruption de la partie interne des radiations de Gratiolet.

3° Destruction du gros faisceau d'association longitudinal inférieur.

En regard de ces altérations anatomiques, nous avons, d'une part, des symptômes visuels et, d'autre part, des troubles du langage, se traduisant par une aphasie sensorielle, à forme spéciale et de type excessivement rare, la cécité verbale pure sans agraphie de M. Déjerine. Ces deux ordres de phénomènes méritent d'être étudiés séparément.

1° Les troubles visuels présentés par le malade tout à fait au début de l'affection (nous avons pris le champ visuel deux jours après le petit ictus initial), se manifestaient sous forme d'une hémiachromatopsie. Il y avait perte absolue de la perception des couleurs dans toute la moitié droite du champ visuel, tandis que la perception lumineuse était conservée, tout en ayant subi une diminution considérable et que la perception des formes était encore possible. Quelques mois plus tard, lorsqu'un nouvel examen périmétrique fut pris

dans le service de M. Déjerine, l'hémianopsie était absolue. Le trouble visuel ne se bornait plus seulement aux couleurs, mais à toute sensention lumineuse. Ces résultats différents montrent qu'il s'est produit une aggravation dans les troubles visuels et tendent à faire considérer les différents troubles observés au début et dans le cours de l'affection comme l'expression symptomatique d'une seule et même lésion. L'hémiachromatopsie, dans ce cas, semble n'être que le stade initial de l'hémianopsie constatée plus tard, et la marche des symptômes nous paraît difficilement s'accorder avec l'hypothèse de Wilbrand,(de centres distincts et superposés pour la lumière, les couleurs et l'espace). Dans le cas présent, en effet, la localisation n'a pas varié ; la lésion est restée toujours circonscrite dans la partie postérieure du cunéus, les lobules lingual et fusiforme dont elle n'a pas franchi les limites. Il nous paraît bien plus rationnel de rechercher la cause des différences observées dans les troubles visuels non pas dans la participation successive de différents centres distincts, mais bien dans l'intensité différente du processus pathologique au début et à la période d'état de la lésion.

Pour nous, l'hémiachromatopsie relève d'une perturbation fonctionnelle du début, de phénomènes d'ischémie consécutifs à la thrombose de l'artère occipitale et surtout du rameau calcarinien de cette dernière, tandis que l'hémianopsie est la conséquence de la nécrose consécutive, puis de la sclérose du territoire cortical nourri par cette artère.

Comparons maintenant l'hémianopsie observée aux perturbations produites dans l'anatomie de la région, telles que nos recherches microscopiques ont permis de les préciser. Nous voyons en somme une lésion limitée au lobule lingual et fusiforme, n'intéressant que pour une faible part le cunéus et la scissure calcarine, ainsi que le démontre la conservation du ruban de Vicq d'Azyr, des stries verticales et la persistance de la substance blanche sous-jacente et en particulier du stratum calcarinum, se traduire par une hémianopsie homonyme droite.

A la vérité, nous n'avons plus affaire ici à une lésion strictement corticale puisque, comme nous l'avons indiqué plus haut, la lésion a fusé jusqu'au ventricule en détruisant la substance sagittale qui entoure ce dernier à sa partie inférieure. Cette pénétration dans la profondeur a eu évidemment pour conséquence, non pas seulement la destruction des fibres de projection du territoire cortical des deux lobules précédemment mentionnés et de la partie la plus reculée du cunéus, mais encore l'interruption de la majeure partie des fibres de projection qui, nées de la scissure calcarinienne et du cunéus, contournent la paroi supérieure de la corne occipitale pour former le faisceau des radiations situé sur la paroi externe de cette dernière.

Le fait a d'autant plus d'importance que la lésion n'est pas limitée dans un espace restreint, mais qu'elle court, ainsi que la série de nos coupes l'indique avec la plus grande évidence, le long de la paroi inférieure du ventricule et dans toute l'étendue de la scissure calcarine

jusqu'à l'union de cette dernière avec la perpendiculaire interne.

Nous savons, il est vrai, — les deux cas précédents en ont fourni la preuve — qu'une partie des fibres du cunéus contourne, pour se rendre au faisceau des radiations, la paroi supérieure de la corne occipitale. Ces fibres ont évidemment échappé à la destruction, mais elles ne constituent, ainsi que notre premier cas nous l'a démontré, que la minorité des fibres visuelles émanées du coin. L'analyse anatomique attentive des lésions montre donc que les troubles visuels qu'on aurait été tenté d'attribuer uniquement à la lésion corticale des lobes lingual et fusiforme, est la conséquence non seulement de l'atrophie de ces derniers, mais encore de la destruction de tout un groupe de fibres de projection provenant de la région calcarinienne supérieure.

On voit par là combien le problème de la localisation corticale exacte du centre visuel augmente en difficulté, à mesure qu'on approfondit davantage la physiologie pathologique des lésions du lobe occipital.

Remarquons toutefois que si les lésions de la face interne et de la pointe du lobe occipital sont plus étendues et ont des conséquences plus destructives qu'il ne semblait tout d'abord, la face externe, elle, est complètement indemne d'altération ainsi que nos figures permettent de le voir. On peut donc conclure sans demander aux faits anatomiques plus qu'ils ne peuvent donner, que la lésion corticale directe de la partie inférieure et interne du lobe occipital est capable d'entraîner une hémianopsie complète, que par conséquent *ces deux*

circonvolutions font partie intégrante du centre visuel cortical. Il en est bien ainsi puisque dans ce cas les trois quarts antérieurs de la scissure calcarine, la majeure partie du cunéus et tout le pied de ce dernier étaient indemnes.

Passons maintenant à la seconde question, celle de la cécité verbale ; nous avons affaire dans ce cas à cette forme rare de cécité verbale à laquelle Wernicke a donné le nom d'alexie sous-corticale, et que M. Déjerine a décrite comme *cécité verbale pure* en l'opposant à la forme ordinaire.

Tandis que cette dernière est constituée anatomiquement par la destruction du centre de la mémoire visuelle des mots et s'accompagne toujours d'agraphie pour tous les modes de l'écriture, la cécité verbale pure est caractérisée au point de vue clinique par l'impossibilité de lire et par conséquent de copier, tandis que l'écriture spontanée et sous dictée sont absolument conservées.

En publiant l'autopsie du présent cas, M. Déjerine expliquait cette forme d'aphasie par une interruption entre le centre cortical de la vision et la zone du langage et émettait l'hypothèse que la lésion avait détruit les fibres d'association destinées à assurer les connexions entre ces deux territoires corticaux.

L'examen microscopique montre le bien fondé de ces inductions cliniques ; il permet de plus, et c'est un fait sur lequel il faut insister, de leur donner une *véritable base anatomique.*

Que voyons-nous en effet en parcourant la série des

coupes de la partie inférieure du lobe occipital? Ce qui attire immédiatement l'attention, on s'en rendra aisément compte en se rapportant aux figures de la planche XI, c'est l'altération subie par le gros faisceau de fibres d'association qui contourne la paroi inférieure du ventricule. Tout ce demi-anneau du faisceau longitudinal est détruit et la lésion présente une intensité telle qu'il ne reste plus trace d'une structure fibrillaire; toute cette portion est transformée en un véritable tissu de sclérose depuis la pointe du lobe, jusqu'à l'ouverture de la corne occipitale. Nous pensons que ce n'est pas interpréter faussement les faits anatomiques que de voir une relation étroite entre la lésion de ce gros faisceau d'association et le symptôme cécité verbale.

L'interruption que l'analyse clinique seule amenait à placer hypothétiquement sur le trajet des fibres conduisant les impressions visuelles du centre visuel cortical à ceux des mémoires visuelle et auditive des mots, c'est-à-dire à la zone du langage, l'examen anatomique la localise sur le faisceau d'association occipito-temporal.

Il résulte donc de ceci que la partie inférieure du faisceau longitudinal inférieur renferme des fibres d'association chargées de mettre en communication le centre cortical de la vision avec la zone du langage et que la forme de cécité verbale pure, à laquelle M. Déjerine a attaché son nom, a pour formule anatomique la lésion de la partie inférieure de ce faisceau.

Nous ne voudrions pas dire par là, ce serait dépasser

la portée des faits anatomiques, que ce type clinique ne peut être réalisé par une lésion qui intéresserait d'autres fibres d'association. Ainsi que nous l'avons vu dans notre étude anatomique, les relations qui unissent le centre cortical de la vision avec les centres de la mémoire visuelle commune et de la zone du langage sont multiples.

Toutefois, ce qu'il y a de remarquable dans ce cas et c'est un point sur lequel nous devons insister particulièrement, c'est que chez notre malade, il ne s'est pas produit de suppléance. Le symptôme cécité verbale a paru brusquement, s'est conservé avec la même pureté pendant 5 années consécutives, sans amélioration aucune.

La voie de conduction des impressions visuelles, qui part de la sphère corticale visuelle gauche, une fois détruite, n'a pas été remplacée. Pour parvenir à la zone du langage, les impressions visuelles n'ont pu trouver un chemin ni dans les faisceaux anatomiques analogues de l'hémisphère droit, ni dans d'autres faisceaux d'association de l'hémisphère gauche.

Cependant le malade voyait très bien les objets avec son hémisphère droit, emmagasinait parfaitement les souvenirs visuels auxquels ils donnaient lieu. Il n'y avait pas trace de cécité psychique, ni d'aphasie optique ; en un mot, de tout l'appareil si complexe préposé à la vision cérébrale, une seule voie était détruite. Cette voie n'a pu être remplacée.

Nous sommes ainsi amené à admettre une différenciation physiologique portant exclusivement sur les fibres d'association du longitudinal inférieur de

l'hémisphère gauche, analogue à celle qui existe pour les centres corticaux du langage et à conclure que *les fibres d'association destinées à mettre en relation le centre visuel cortical avec la zone du langage sont représentées par la partie inférieure du faisceau longitudinal inférieur de Bürdach de l'hémisphère gauche.*

OBSERVATION IV

APHASIE SENSORIELLE AVEC HÉMIANOPSIE PAR LÉSION DU PLI COURBE [1]

Surdité verbale complète avec paraphasie extrêmement prononcée. Alexie. Agraphie absolue pour l'écriture spontanée et sous dictée. Copie : le malade dessine les lettres les unes après les autres, mais d'une manière très défectueuse. Hémianopsie droite probable, sans autre altération de la vue. Pas d'aphasie optique, ni de cécité psychique. Intégrité de l'ouïe. Intégrité de la motilité et de la sensibilité : mimique très développée. Mort.

Autopsie : *Plaque jaune de la face externe de l'hémisphère gauche, s'étendant en avant jusqu'au niveau des deux tiers inférieurs de la circonvolution pariétale ascendante.*

Le nommé Leud..., âgé de soixante-treize ans, exerçant autrefois la profession de ciseleur, entre à l'infirmerie de Bicêtre le 3 juillet 1890, pour perte de la parole, avec état sub-comateux, accidents survenus la veille.

C'est un homme d'apparence assez vigoureuse, à physionomie intelligente, sachant lire et écrire, d'après les renseignements

[1] Déjerine. — *Sur un cas d'aphasie sensorielle (cécité et surdité verbales) suivi d'autopsie. Comptes-rendus des séances et mémoires de la Société de Biologie*, 1891, p. 167.

qui nous sont fournis par son entourage. Il était à Bicêtre depuis plusieurs années dans la section des vieillards valides.

Etat actuel, le 1 juillet. — Le malade est dans le décubitus dorsal, dans un état sub-comateux, dont on le tire assez difficilement. Quand on l'interpelle un peu fort, il se retourne et regarde d'un air hébété la personne qui lui parle, puis retombe dans un état d'assoupissement antérieur. Il reste dans cet état pendant quatre jours, puis peu à peu sort de son coma, commence à prendre un peu de nourriture et à paraître s'intéresser à ce qui se passe autour de lui.

20 juillet. — Le malade peut se lever et se promener dans la salle, et ne présente pas d'hémiplégie appréciable. Il commence à parler depuis deux ou trois jours, mais la parole est très altérée et on s'aperçoit que le malade ne comprend pas ce qu'on lui dit. Lorsqu'on lui dit : *Comment vous appelez-vous ?* il répond : *Je suis et surtout c'est-à-dire, c'est-à-dire, non, je ne peux pas po pa.* — D. *Quel métier faisiez-vous ?* R. *Mon père se nommait, non, peux pas.* Les seuls mots qu'il prononce d'une manière conforme à leur sens sont *bonjour*, quand on approche de son lit, et *merci* quand on lui donne quelque chose à manger ou à boire. La mimique est très expressive et le malade l'exagère encore dans les efforts qu'il fait pour comprendre les questions et pour y répondre. Lorsqu'on lui montre un journal ou de l'écriture manuscrite, il regarde le papier, puis regarde ensuite la personne qui le lui a remis de l'air d'un homme pour lequel les caractères de l'écriture ne signifient plus rien. Lorsqu'on lui remet une plume, en lui montrant qu'il doit écrire, il prend la plume correctement comme s'il allait écrire, et ne trace sur le papier que des traits informes, aussi bien lorsqu'il est livré à lui-même, que lorsqu'on lui dicte à haute voix une phrase. Lorsqu'on lui donne une phrase manuscrite à copier, il copie les lettres les unes après les autres, mais défectueusement et les

mots ne sont pas lisibles. Cependant, la forme générale des lettres est conservée, tandis que dans l'écriture spontanée ou sous dictée, le malade est incapable de tracer la moindre ébauche de lettre. Le malade reconnaît cependant très bien les objets et les personnes qui l'entourent. L'ouïe est intacte, le moindre bruit effectué derrière lui lui fait retourner la tête.

15 août 1890. — La surdité verbale et la paraphasie sont toujours très nettes. Le malade ne comprend aucune des questions qu'on lui pose, et répond par des phrases ou des mots qui n'ont aucun sens ou un sens qui ne se rapporte nullement à la question posée. Les troubles de l'écriture et de la lecture sont les mêmes. Le malade se lève tous les jours, s'habille et mange tout seul.

4 décembre 1890. — Même état de la surdité verbale, qui est toujours très accusée. Lorsqu'on approche de son lit, il dit depuis quelques jours : *Bonjour, bonjour, monsieur.* Le seule question qu'il comprenne maintenant et à laquelle il puisse répondre correctement est la suivante : D. *Comment vous appelez-vous ?* R. *Leudot.* Quelle que soit ensuite la question qu'on lui pose, il répond toujours par un nom. — D. *Quel métier faisiez-vous ?* R. *Je me nomme Leudot.* — D. *Quel âge-avez-vous ?* R. *Leu-dot Jules.* — D. *Où êtes-vous né ?* R. *Leudot, Leudot, etc.* Si après l'avoir laissé tranquille pendant quelques minutes, on revient vers son lit pour le questionner de nouveau, il ne répond plus Leudot à toutes les questions comme auparavant, mais par des mots ou des phrases sans rapport aucun avec la question. Ex : D. *Qu'avez-vous fait hier ?* R. *Mon père était marchand de vins...* — D. *Dans quel hôpital êtes-vous ?* R. *Je... vou... je voudrai... non... papapa... ton.* — D. *Quel âge avez-vous ?* R. *J'avais cent soixante-trois.* — D. *Quel métier faisiez-vous ?* R. *Trois ans, six six ans, trente-trois, jamais trente-un ans jamais, trente, trente, trente, trente-trois ans, jamais, trente,*

trente, trente-trois ans. Pour son âge comme pour son nom, il continue, comme on le voit, à l'exprimer malgré que l'on passe à d'autres demandes.

La *lecture* est toujours impossible, mais depuis quelques jours, le malade reconnaît son nom et peut le prononcer à haute voix. C'est le seul mot qu'il puisse comprendre et lire à haute voix. L'état du malade empêche complètement de rechercher le champ visuel au campimètre, il semble cependant exister une hémianopsie latérale droite, car le malade ne voit un objet placé à sa droite que lorsque cet objet a dépassé en dedans l'axe de l'œil. L'expérience suivante pratiquée plusieurs fois et à plusieurs jours d'intervalle a toujours donné les mêmes résultats. Lorsque le malade assis dans son lit regardait fixement devant lui, si on approchait en allant de droite à gauche le doigt de son œil droit, il ne s'en apercevait que lorsque le doigt avait dépassé l'axe médian de l'œil. Pupilles égales, réagissant à la lumière et à l'accommodation.

Écriture. L'écriture spontanée est impossible, le malade prend la plume assez correctement, mais ne trace que des caractères informes. Il est en de même pour l'écriture sous dictée. Par contre, lorsqu'on lui donne un mot à copier, bien que le mot soit copié d'une manière très défectueuse, on peut cependant y reconnaître les caractères généraux des lettres. La mimique faciale et des gestes est très développée.

L'examen de la motilité et de la sensibilité a été pratiqué de nouveau et ne permet pas de constater de troubles appréciables. Vu la surdité verbale, on est obligé pour étudier la motilité de recourir à la mimique des gestes, et de montrer au malade l'acte de serrer la main. On voit alors qu'il serre aussi bien à droite qu'à gauche. Pas de paralysie faciale, pas de déviation de la langue ni du voile du palais. Pour la sensibilité générale, le malade sent le contact, la piqûre, le chaud et le froid aussi bien qu'à gauche, mais étant donné son état, on n'a pu procé-

der à un examen délicat de la sensibilité. De même pour la recherche de la sensibilité spéciale, qui n'a pu être étudiée. De même enfin pour le sens musculaire. Réflexe patellaire normal des deux côtés, réflexe cutané plantaire également.

9 décembre 1890. Même état. D. *Comment vous appelez-vous ?* R. *Je, je ; mais, tout, tout,* et un petit moment après : *Je n'ai pu rien fermer.* — D. *A quel hôpital êtes-vous ?* R. *J'ai reperdu, tout, tout, non, du tout.* On lui montre une série d'objets, ils les reconnaît tous, mais ne peut les dénommer exactement. On lui montre un lorgnon, il le prend, essaie de l'assujettir sur son nez, l'enlève et nous le montre en disant : *Ah, voilà une paire de tontaine.* Une montre, il la regarde, l'applique contre son oreille, puis la remet dans sa main et nous dit : *C'est onquefron, non, si, onquefron.* Quelques secondes après on lui dit : C'est une montre et il dit : *Oui, c'est une montron.* On essaie alors de lui faire répéter quelques mots usuels, *table, chaise, assiette,* mais comme il ne comprend pas ce qu'on lui dit, il ne les répète pas quand on le lui demande, et les répète spontanément tout à coup et d'une manière absolument défectueuse.

13 décembre 1890. Le malade est comme d'habitude, assis dans son lit à l'heure de la visite et regardant avec intérêt ce qui se passe dans la salle. Il prend de temps en temps une prise de tabac. Lorsqu'on approche de son lit, il nous dit : *Bonjour, mo...sieur,* et nous serre la main que nous lui tendons : Il a l'air content et de bonne humeur. — D. *Comment vous appelez-vous ?* R. *Leu, Leufons, Leudot.* — D. *Comment allez-vous ?* R. *Comment je me nomme Leudot, monos, ah ah Leu, jeujeu, dub, Leudot.* — D. *Avez-vous bien dormi ?* R. *Leudot.* Pendant un moment, à toutes les questions qu'on lui pose, il répond invariablement *Leudot.* On le laisse cinq minutes sans rien lui dire et ensuite on le questionne de nouveau. — D. *Quel âge*

avez-vous? R. *Demain je verrai ce qu'on, ce qu'on dedre., viendrai.* — D. *Quel est votre nom?* R. *Ce qu'on vient, ce que qui vient, eh bien, hier.* Il n'existe pas trace d'hémiplégie, la sensibilité générale est intacte.

Lecture. On écrit le mot *Bicêtre* sur une feuille de papier qu'on lui montre. R. *Je voulais dire, je voulais dire dix-sept. Je peux pas lire bica. Non je peux pas na na. Je peux pas lire bicé.* On écrit le mot *Hôpital* et on le lui montre. R. *Je ne vois pas titi non lolo non.* Aujourd'hui, il est incapable de lire son nom. — D. *Comment allez-vous?* R. *J'ai to, té, té, pin pur, pur, non c'est-à-dire que, non peux pas. Ça va je suis suis pleurple, mais je dis, je te te te.* Il s'excite en parlant et sa mimique devient plus expressive. — D. *Avez-vous bien dormi?* R. *Je le le pu ponsson un peu pompier, j'ai te pon pon jan, j'étais te te, je suis be be be ton ton tonton tonton.*

17 décembre 1890. D. *Comment allez-vous?* R. *Oui, très, très bien. J'ai, j'ai.* — D. *Avez-vous bien dormi?* R. *Oui, oui, ainsi, sé bien, oui, oui, ça.* — D. *Avez-vous appétit?* R. *Oui, oui, appétit pas beaucoup.* — D. *Avez-vous mal à la tête?* R. *Non.* — D. *Allez-vous vous lever?* R. *Je sais pas monton. Je sais pas trop. J'ai pas bien né, ne non, Je suis assez sé sé per pron pron des fois.*

27 décembre 1890. Depuis deux jours le caractère du malade a changé, il s'affaisse, reste dans son lit le jour, assez indifférent à ce qui l'entoure. La nuit, il se lève et se heurte aux lits voisins, et il est nécessaire de le maintenir attaché dans son lit.

10 janvier 1891. Le malade est depuis hier dans un état demi-comateux, il ne mange plus. Cet état se prolonge en s'aggravant et la mort a lieu le 30 janvier, à dix heures du matin.

Autopsie. — Le 31 janvier 1891, à 9 heures du matin.

Encéphale. Boîte crânienne saine. Dure-mère normale des deux côtés ; pas de pachyméningite.

Hémisphère gauche, face *externe* (fig. 17). Sur la corticalité on trouve une plaque jaune, intéressant en entier la

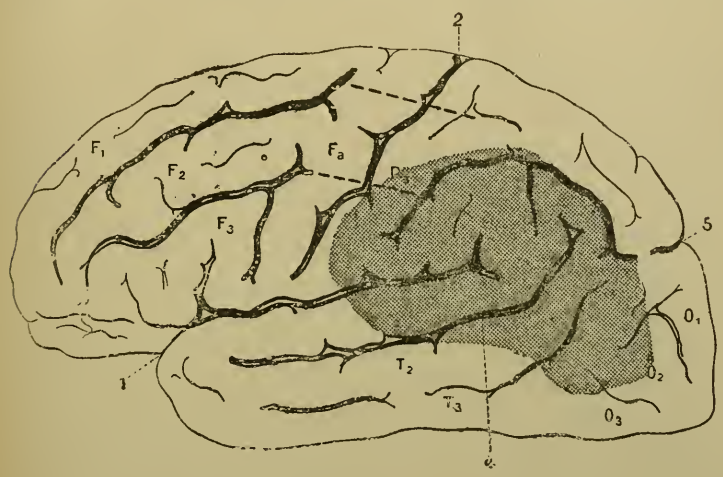

Fig. 17

Fig. 18

circonvolution pariétale inférieure, commençant en avant au niveau de la moitié postérieure des deux tiers inférieurs de la pariétale ascendante, et laissant le sillon de Rolando intact. Cette plaque intéresse tout le pied d'insertion de la pariétale inférieure, ainsi que les plis de passage verticaux reliant cette

circonvolution à la circonvolution pariétale supérieure et suit assez exactement la scissure inter-pariétale. La circonvolution pariétale supérieure est intacte. En arrière, la plaque jaune suit le sillon inter-occipital qui fait suite à la scissure inter-pariétale et dépasse le sillon occipital transverse. Le sillon occipital moyen limite cette plaque en bas. Cette plaque intéresse, outre la circonvolution pariétale inférieure tout entière (pli marginal supérieur et pli courbe), la partie postérieure de la première et de la seconde circonvolution temporale et la deuxième circonvolution occipitale. Elle intéresse par conséquent les deux lèvres de la partie postérieure des scissures parallèle et sylvienne. Au fond de la scissure de Sylvius, elle recouvre la face inférieure des circonvolutions pariétale ascendante et pariétale inférieure, la face supérieure de la première circonvolution temporale, y compris le premier pli de passage temporo-pariétal ou circonvolution de Heschl. Elle comprend en outre la circonvolution postérieure de l'insula, seule circonvolution de l'insula qui soit altérée. Intégrité complète de la partie antérieure des circonvolutions temporales, en particulier des deux tiers antérieurs de la deuxième temporale et de tout le lobe frontal, y compris la circonvolution de Broca. Cette dernière est intacte à la surface et dans la profondeur (pas de corps granuleux à l'examen miscroscopique). *Face interne de l'hémisphère* absolument normale, le cunéus en particulier est intact. *Coupe de Flechsig* (fig. 18). Le ramollissement s'étend en dedans jusqu'à la paroi ventriculaire du prolongement occipital du ventricule latéral dont il est séparé par l'épendyme ; la substance blanche correspondante, y compris les radiations optiques de Gratiolet, est détruite. Il laisse intacts tous les noyaux gris centraux, la queue du noyau caudé, la capsule interne en entier et son segment postérieur en particulier, la capsule externe et l'avant-mur. En avant, il n'intéresse que les couches superficielles du fond de la scissure de Sylvius, de la

circonvolution de Heschl et de la circonvolution postérieure de l'insula. Intégrité absolue des faisceaux blancs de tout le lobe frontal, en particulier de la troisième frontale, y compris les circonvolutions antérieures de l'insula. Pas de dégénérescence appréciable du pédoncule.

Hémisphère droit. — Lésions de ramollissement blanc récent, occupant toute la face inféro-interne de l'hémisphère, c'est-à-dire le cunéus, le lobule lingual, le lobule fusiforme, la face inférieure de la troisième circonvolution temporale et en avant la circonvolution du crochet (gyrus uncinatus), ainsi que la face inférieure de l'extrémité antérieure du lobe temporal. La seule partie indemne de la face inféro-interne est la circonvolution de l'hippocampe. La limite supérieure de ce foyer de ramollissement est formée par la scissure perpendiculaire interne et le pli du passage pariéto-limbique postérieur dont la moitié inférieure seule est intéressée. Intégrité du reste de l'avant-coin de la circonvolution calloso-marginale, du lobule paracentral, de la face interne de la première circonvolution frontale.

Intégrité complète de la face externe et de l'insula.

A la coupe de Flechsig, le foyer de ramollissement récent de l'hémisphère droit, atteint en profondeur l'épendyme du prolongement sphénoïdal du ventricule latéral qui seul le sépare de la cavité ventriculaire.

Intégrité complète de la capsule interne, et des noyaux gris centraux à l'œil nu. (Comparer avec examen microscopique).

EXAMEN MICROSCOPIQUE (Pl. XIII, XIV).

La technique est la même que dans les cas précédents. Nous n'insistons pas et nous passons d'emblée à l'examen des coupes vertico-transversales et horizontales (1200 coupes).

Topographie de la lésion. — Elle résulte de l'étude des coupes

PLANCHE XIII

Fig. 1. Coupe passant au niveau de la pointe occipitale. Les faisceaux de la substance blanche sagittale ne sont pas encore différenciés. Le ramollissement cortical (Ram) occupe les deuxième et troisième occipitales. Il pénètre profondément dans la substance blanche.

Fig. 2. Coupe passant au niveau de la partie moyenne du cunéus, le ramollissement cortical s'étend du premier sillon occipital à la troisième circonvolution occipitale qu'il détruit en partie. Cette figure montre la part prise à la destruction par les trois couches de la substance sagittale, fibres calleuses (Tap), radiations optiques (Ro), faisceau longitudinal inférieur (Fli).

Fig. 3. Coupe passant par le pli courbe et à l'union des deux forceps. Le ramollissement s'étend du sillon inter pariétal à la troisième occipitale et pénètre également jusqu'au ventricule. Il détruit les couches de fibres situées sur la paroi externe de la corne occipitale en laissant intactes celles qui bordent les parois inférieure et externe ainsi qu'une partie de la paroi supérieure de cette dernière.

Fig. 4. Coupe passant par la partie antérieure du pli courbe et par le bourrelet du corps calleux. Le ramollissement occupe le pli courbe, le lobule pariétal inférieur et les première et deuxième temporales. Il pénètre jusqu'au ventricule et détruit toute la paroi externe de ce dernier à l'exception de son quart inférieur, où l'on voit les trois couches de la substance sagittale bien conservées.

Circonvolutions

Cun. Cunéus.
Fu. Lobule fusiforme.
LF. Lobe fusiforme.
LL. Lobe lingual.
L. Lobe limbique.
O1 Première circonvolution occipitale.
O2 Deuxième circonvolution occipitale.
O3 Troisième circonvolution occipitale.
P2 Lobule pariétal inférieur.
P1 Lobule pariétal supérieur.
Pc. Pli courbe.
Pa. Pariétale ascendante.
Parc. Lobule paracentral.
Prc. Præcuneus.
T2 Deuxième temporale.
T3 Troisième temporale.

Scissures

Calc. Scissure calcarine.
ip. Sillon interpariétal.
O1 Premier sillon occipital.
O2 Deuxième sillon occipital.
O3 Troisième sillon occipital.
po. Scissure perpendiculaire interne.
Scc. Sillon du corps calleux.
Scm. Sillon calloso marginal.
to. Sillon collatéral.

Fibres de la substance blanche (et autres indications)

Cc. Corps calleux.
Cing. Cingulum.
Fli. Faisceau longitudinal inférieur.
for maj. Forceps major.
for min. Forceps minor.
Ram. Ramollissement.
Ro. Radiations optiques.
Tap. Tapetum.
V. Ventricule.

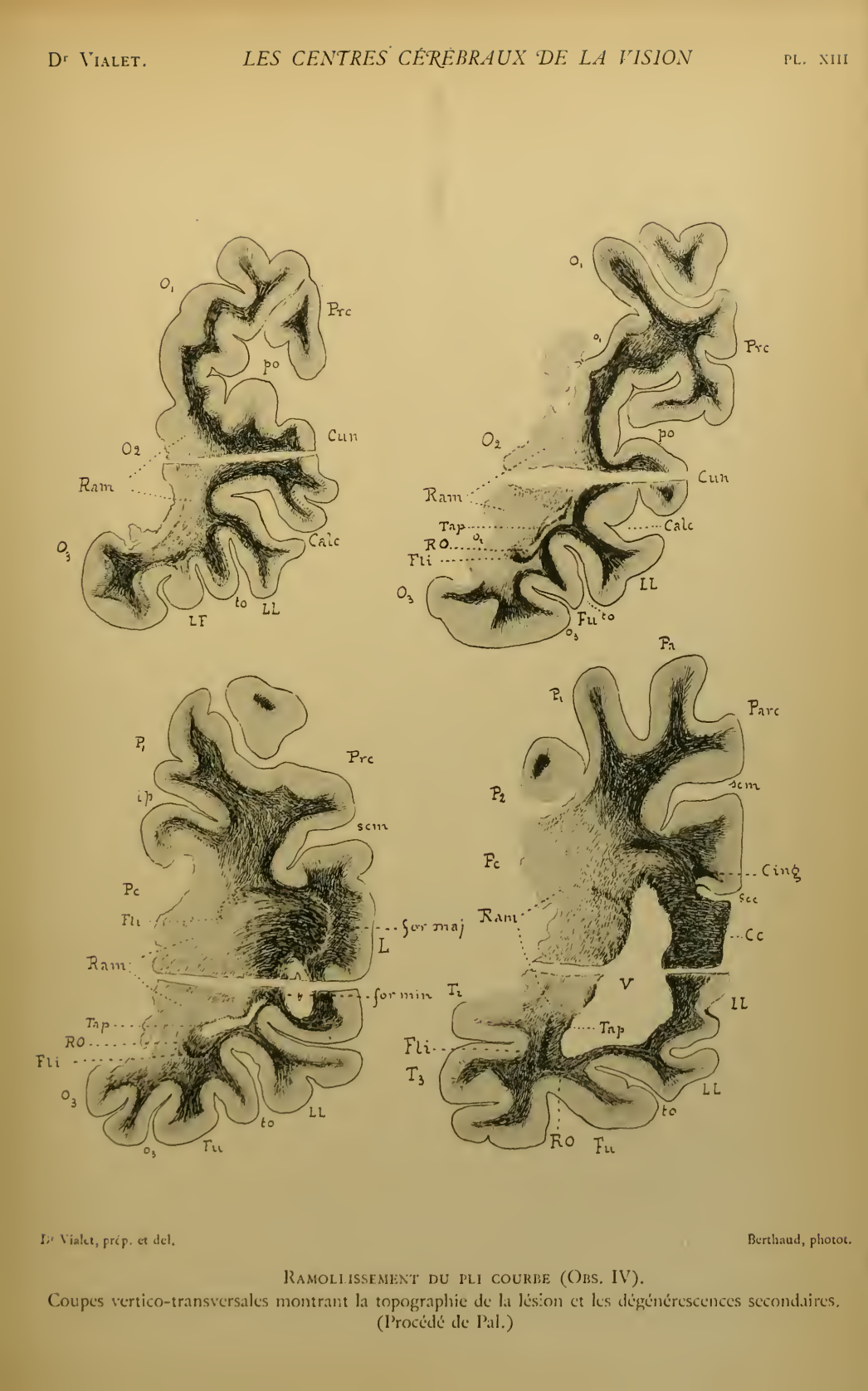

Dr Vialet, prép. et del. Berthaud, photot.

RAMOLLISSEMENT DU PLI COURBE (OBS. IV).
Coupes vertico-transversales montrant la topographie de la lésion et les dégénérescences secondaires.
(Procédé de Pal.)

microscopiques vertico-transversales faites au-dessus et au-dessous de la coupe de Flechsig.

Toute la région correspondant à la pointe occipitale est saine ; les colorations au Pal montrent que la substance blanche est fortement colorée et ne présente aucune diminution de ses fibres et que la substance grise offre un ruban de Vicq d'Azyr aussi marqué qu'à l'état normal.

Toute la région postérieure de la calcarine paraît normale et se fait remarquer par l'intensité de coloration du ruban de Vicq d'Azyr.

Cependant, un peu avant le ventricule, c'est-à-dire dans une région encore indemne des lésions primitives de ramollissement, on peut voir dans le centre de la substance blanche une diminution notable du nombre des fibres et une décoloration de la partie centrale qui témoigne d'un certain degré de dégénérescence ascendante ; le tout borné au voisinage immédiat des lésions corticales.

Le microscope montre que ces dernières commencent très en arrière, puisqu'elles apparaissent déjà au niveau de la deuxième occipitale ; elles ont entraîné une sclérose complète suivie de ratatinement de la substance grise, la décoloration de la substance blanche sous-jacente, la destruction des fibres et consécutivement l'affaissement de cette dernière, ce qui donne à l'ensemble des coupes de cette région un caractère d'asymétrie très marqué. (Pl. XIII, fig. 1, 2, 3, 4).

La fig. 1, qui passe un peu avant l'ouverture du ventricule, nous montre que la lésion a pénétré très profondément. Elle a détruit les différents faisceaux qui vont former la substance blanche sagittale, si bien que cette dernière ne présente plus trace d'une organisation en couches distinctes.

Dans la fig. 2 la lésion s'étend en hauteur depuis le sillon interpariétal, jusqu'à la troisième occipitale qui est entamée en grande

partie par le ramollissement. Ici le ventricule apparaît et l'on peut bien se rendre compte des dégâts causés par la lésion primitive dans les différents faisceaux de ce dernier. On voit avec une grande évidence que le foyer primitif ne se borne pas à la substance blanche sous-jacente, mais qu'il a pénétré profondément en détruisant la triple ceinture de fibres qui enveloppait le ventricule à sa face externe.

Les trois couches qui entourent normalement le ventricule ont été complètement détruites sur la paroi externe de ce dernier.

La paroi interne au contraire est épargnée, et l'on reconnaît les trois zones des fibres calleuses, des radiations et du longitudinal inférieur.

La zone des radiations présente cependant une décoloration qu'il faut attribuer en partie à la lésion directe, en partie à la dégénérescence secondaire.

Le longitudinal inférieur est remarquablement bien conservé dans toute sa partie interne et dans la paroi inférieure du ventricule.

Dans la fig. 3, nous sommes en plein pli courbe, la lésion s'étend du sillon inter-pariétal (ip) jusqu'à la troisième occipitale, pénètre également dans la profondeur en détruisant toutes les fibres qui cheminent sur la paroi externe du ventricule et en ne laissant intactes que celles qui doublent ses faces interne et inférieure, ainsi que le trousseau de fibres du grand forceps.

Il persiste encore tout autour du ventricule une petite bordure formée par les fibres calleuses conservées. Quoique la couche des radiations (Ro) et celle du faisceau longitudinal inférieur (Fli) soient assez bien différenciées et visibles dans leur partie conservée, il est facile de voir qu'elles ont subi un amaigrissement notable, dû probablement à une dégénérescence secondaire.

Dans la dernière figure enfin, nous sommes dans la partie an-

térieure de la région du pli courbe et au niveau du bourrelet du corps calleux ; les lésions correspondent à celles que nous offrent les régions précédentes et les continuent en avant dans les lobes parietal et temporal. C'est une destruction de l'écorce occupant tout le lobe pariétal inférieur P^1, le pli courbe P_c, les première et deuxième temporales T^1 et T^2 et s'étendant jusqu'au sillon qui sépare la deuxième de la troisième temporale.

Le ramollissement pénètre également jusqu'au ventricule, mais ne s'étend pas jusqu'à sa paroi inférieure, il détruit toute la partie de la substance sagittale située sur la paroi externe à l'exception du tiers inférieur de cette dernière ; les radiations optiques ainsi que le longitudinal inférieur ne sont visibles que sur la paroi inférieure du ventricule.

Dégénérescence secondaire. — Dans toutes les régions que nous venons de passer en revue, les dégénérescences secondaires se confondent avec les lésions primitives, du moins dans toute la portion de la substance sagittale qui a été le siège d'une destruction directe.

Elles apparaissent cependant assez nettement dans les régions respectées par le ramollissement, c'est-à-dire les parois inférieure et interne du ventricule.

Dans ces régions, en effet, on peut remarquer un amaigrissement et une décoloration des zones de la substance blanche sagittale, décoloration qui est surtout évidente dans la zone des radiations optiques et qui se poursuit plus loin que l'extrême pointe du ventricule dans l'épaisseur de la pointe occipitale.

Cette dégénérescence est ascendante ; elle est causée, nous semble-t-il, par l'interruption des faisceaux blancs, situés sur la paroi externe du ventricule. Elle indique, par conséquent, que les fibres de projection d'abord situées sur la paroi externe du ventricule, se placent à mesure qu'elles gagnent des régions

plus postérieures, à la face inférieure, puis la face interne de la corne occipitale, pour gagner les régions de la pointe et de la face interne du lobe.

Jusqu'où s'étend cette dégénérescence du côté de l'écorce ? La méthode de Pal nous montre qu'elle s'arrête avant l'écorce, puisque, ainsi que nous venons de le voir, cette dernière présente une intégrité complète de ses fibres, soit radiaires, soit horizontales.

Coupes horizontales. — Ces coupes nous montrent la suite des lésions primitives dans la région capsulaire et nous permettent de poursuivre les dégénérescences secondaires dans les noyaux gris centraux.

Dans cette région, le ramollissement intéresse tout le lobule pariétal inférieur, le pied de la pariétale ascendante et les circonvolutions postérieures de l'insula.

Là, non plus, le ramollissement ne s'est pas borné à la corticalité, mais il pénètre dans la profondeur en intéressant la partie postérieure de la capsule interne, depuis le centre ovale jusqu'à sa partie inférieure.

Nous nous sommes bornés à donner les dessins concernant les lésions dans les noyaux gris centraux, car ce sont ces régions qui nous intéressent plus spécialement au point de vue des radiations optiques.

Il est très difficile d'établir la ligne de démarcation entre les lésions primitives et les lésions secondaires qui en sont la conséquence, car ici la lésion primitive a atteint directement la substance sagittale au moment de son entrée dans les noyaux gris, tout au moins dans la partie supérieure de ces derniers.

Radiations optiques. — Dans la partie supérieure de la couche optique, les radiations sont englobées dans la lésion primitive ; au niveau du tiers moyen de la couche optique elles sont déjà moins altérées (Pl. XIV, fig. 1); à mesure qu'on s'approche de la

paroi inférieure du ventricule le nombre des fibres saines augmente encore.

Le *faisceau longitudinal inférieur* se comporte de la même façon et l'on peut dire que ses altérations sont parallèles à celles des radiations.

On constate au niveau de la partie supérieure de la couche optique, comment les fibres de ce faisceau coupées en arrière se traduisent en avant par une dégénérescence de la capsule externe, ainsi que des deuxième et troisième segments du noyau lenticulaire.

Etudions les dégénérescences *dans les noyaux gris centraux.*

Nous voyons que la dégénérescence occupe toute la partie postérieure de la couche optique, mais elle se borne à la partie postérieure de cette dernière et s'arrête brusquement d'une façon aussi tranchée que possible à la partie postérieure de la capsule interne. (Pl. XIV fig. 1 et 2).

Le champ de Wernicke présente des altérations d'autant plus accusées qu'on les considère dans des régions supérieures. Tandis que dans la partie supérieure de la couche optique il est complètement englobé dans la lésion primitive de ramollissement, dans la partie inférieure il présente des lésions qui se circonscrivent de plus en plus à mesure que l'on approche de sa base.

Dans la fig. 1. il est réduit à une petite bande de fibres, moins colorées qu'à l'état normal.

Dans la fig. 2. la zone de dégénérescence porte tout specialement sur la partie antérieure du champ de Wernicke, tandis que les deux tiers postérieurs sont peu diminués de volume.

Dans la fig.3 (où la coupe passe par le tiers supérieur du corps genouillé externe), la dégénérescence se cantonne de plus en plus et se circonscrit à la partie antérieure du champ de Wernicke.

PLANCHE XIV

Les figures de cette planche représentent la série des dégénérescences secondaires dans le pulvinar (Pu), le corps genouillé externe (cge) la capsule interne (CI).

Fig. 1 et 2. Coupes passant à la partie moyenne du pulvinar.

Fig. 3 et 4. Coupes passant à la partie supérieure et moyenne du corps genouillé externe.

Fig. 5 et 6. Coupes passant à la partie inférieure du corps genouillé externe. Naissance de la bandelette (Bo).

Abréviations

Bo Bandelette optique.
CA. Commissure antérieure.
CI. Capsule interne.
Cge. Corps genouillé externe.
Cgi. Corps genouillé interne.
CL. Corps de Luys.
D. Dégénérescence secondaire dans l'appareil nerveux visuel.
D'. Dégénérescence secondaire dans la capsule interne.
Fli. Faisceau longitudinal inférieur.
NC'. Queue du noyau caudé.
NR. Noyau rouge.
Pu. Pulvinar.
R. Ruban de Reil.
Ro. Radiations optiques.
Tap. Tapetum.
W. Champ de Wernicke.

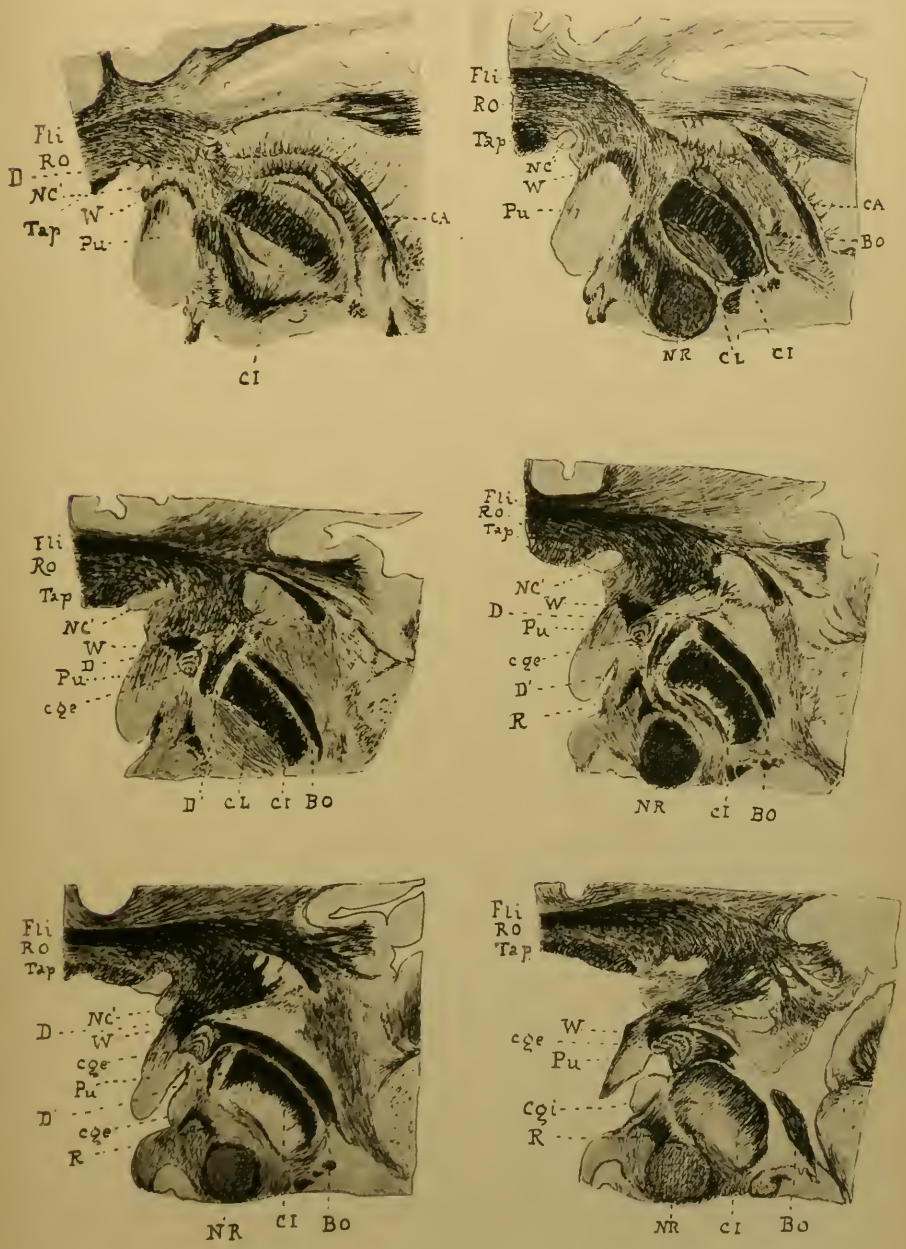

Dr Vialet, prép. et del. Berthaud, photot.

RAMOLLISSEMENT DU PLI COURBE (OBS. IV).
Coupes microscopiques horizontales montrant les dégénérescences secondaires dans les centres ganglionnaires de la vision.
(Procédé de Pal.)

La zone dégénérée se poursuit jusqu'au niveau de la naissance de la bandelette.

Le *pulvinar* est le siège d'une dégénérescence manifeste qui se traduit par une diminution du nombre de ses fibres et une décoloration plus ou moins complète de celles qui ont persisté.

Il est d'ailleurs à remarquer que l'intensité de la lésion n'est pas égale sur tous les points de ce noyau gris et que la région antérieure en particulier est le siège d'une décoloration totale. Lorsqu'on examine cette région à un plus fort grossissement, on peut voir que les cellules sont le siège de lésions manifestes qui se traduisent, soit par la disparition totale de ces éléments, soit par un état de sclérose plus ou moins avancée des éléments qui restent, altérations qui contrastent fortement avec l'intégrité des cellules des portions antérieures de la couche optique.

Corps genouillé externe. — Il présente une décoloration de toute sa capsule de fibres blanches. Les différentes couches de fibres disposées sous forme de lamelles dans son épaisseur sont également décolorées.

Le corps genouillé interne est égalemet le siège d'une atrophie très nette qui se traduit par la disparition et la décoloration de ses fibres.

Le *tubercule quadrijumeau antérieur* présente également une diminution notable des fibres qui entrent dans sa composition.

Outre ces dégénérescences, nous en trouvons d'autres soit à la partie postérieure de la capsule interne soit dans la région optique, soit dans la zone des radiations de la calotte. L'étude de ces dernières fera l'objet d'un travail ultérieur.

OBSERVATION V

CÉCITÉ VERBALE AVEC HÉMIANOPSIE PAR LÉSION DU PLI COURBE [1]

Cécité verbale complète avec hémianopsie probable. Paraphasie passagère. Agraphie. Pas d'aphasie optique, ni de cécité psychique.

AUTOPSIE : *Plaque jaune localisée au pli courbe du côté gauche, pénétrant dans la masse blanche sous-jacente et sectionnant les radiations de Gratiolet. A droite, foyers-lacunaires anciens dans le putamen et la couche optique atteignant la capsule interne au niveau du genou.*

Séj..., soixante-trois ans, terrassier, à Bicêtre depuis le commencement de l'année 1890. A l'âge de cinquante-six ans, très légère atteinte d'hémiplégie droite ayant presque complètement disparu aujourd'hui, et non accompagnée de troubles de la parole. Quelque temps après son entrée à Bicêtre, Sej... s'aperçoit un matin qu'il ne peut plus lire son journal. Il entre dans le service du Dr Déjerine le 12 février 1890.

État actuel à l'entrée. Parésie droite à peine appréciable portant sur le bras et la jambe.

Facial intact, sensibilité générale et spéciale normales. Pas trace de surdité verbale, le malade comprend très bien toutes les questions. Mimique très expressive. Le malade est incapable de comprendre l'imprimé ou l'écriture cursive. Lorsqu'on lui présente un journal ou une phrase écrite, il regarde le journal ou le papier pendant un moment, puis se tourne vers l'observateur en disant : Je ne comprends pas. De même pour les lettres de l'alpha-

[1] DÉJERINE.— *Sur un cas de cécité verbale suivi d'autopsie. Comptes-rendus des séances et mémoires de la Société de Biologie*, 1891, p. 197.

bet, dont il ne peut dénommer aucune. (Cécité verbale et littérale.) Il peut cependant lire son nom. Par contre, le malade reconnaît et peut dénommer tous les objets qu'on lui montre. L'examen campimétrique, essayé à deux reprises, n'a pas donné de résultats précis, le malade s'y prêtant mal ; toutefois, l'existence d'une hémianopsie droite est probable, étant donné la manière dont le malade regarde latéralement lorsqu'on lui dit de lire, et étant donné en outre ce fait que, lorsque le malade regarde droit devant lui, on peut, en faisant passer un objet devant son œil droit, constater qu'il ne s'en aperçoit que lorsque la moitié gauche de la rétine peut le percevoir. Il existe des troubles de la parole ; le malade, soit dans l'acte de parler spontanément, soit dans celui de répéter les mots, prend un mot pour un autre et il est parfois assez difficile de le comprendre (paraphasie).

Écriture. Lorsqu'on dit au malade d'écrire, il prend la plume ou le crayon d'une façon assez maladroite, les tient dans sa main un peu comme un enfant qui apprend à écrire, et qu'il veuille écrire spontanément, sous dictée ou copier, il écrit toujours et quand même son nom, c'est-à-dire « Séjalon ». Les caractères sont du reste si défectueusement tracés, qu'il faut une certaine bonne volonté pour y reconnaître le nom du malade.

10 mars 1890. La paraphasie du début a presque complètement disparu, et le malade peut donner facilement des renseignements sur sa vie d'autrefois et sur son état actuel. Les troubles de l'écriture sont toujours aussi accusés, mais le malade tient sa plume beaucoup plus correctement qu'au début. Il ne peut toujours écrire aucun mot spontanément ou sous dictée, il ne peut davantage copier et tracer des traits informes dans ces différents actes. Il peut écrire sous dictée un chiffre ou un nombre composé de deux chiffres au maximum. L'alexie est toujours la même ; le malade reconnaît son nom et c'est tout. Le

malade demande à rentrer dans les salles des valides à la fin du mois.

5 novembre 1890. Le malade est remonté à l'infirmerie ; son état est le même qu'en mars dernier. Toutefois, il existe une très légère amélioration de la cécité verbale, le malade en effet peut reconnaître et prononcer le C et le G de l'alphabet. Ce sont les seules lettres qu'il puisse reconnaître, et il ne peut déchiffrer aucun mot. Il reconnaît et prononce néanmoins les chiffres et les nombres ne dépassant pas deux chiffres. La mimique est normale.

Fig. 19.

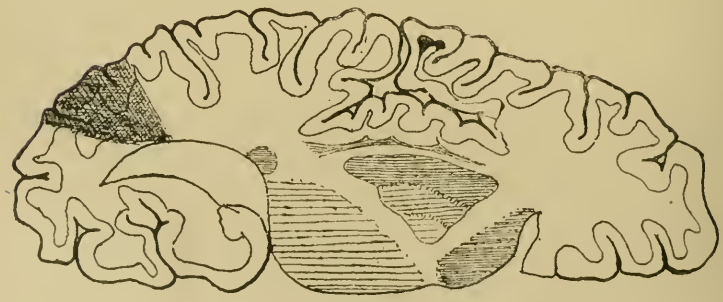

Fig. 20.

Les troubles de l'écriture sont les mêmes qu'auparavant, impossibilité complète d'écrire spontanément sous dictée et de copier.

Mort le 20 novembre.

Autopsie. On constate sur l'*hémisphère gauche* l'existence d'un foyer de ramollissement cortical (plaque jaune), de la grandeur d'une pièce de cinq francs, occupant les trois quarts inférieurs du pli courbe, et se terminant en pointe sur la scissure perpendiculaire externe. Tout le reste de la corticalité est absolument intact (*fig.* 19). La circonvolution de Broca, l'insula, le pied de la deuxième frontale ne contiennent pas de corps granuleux. *Coupe de Flechsig*. Sur cette coupe, on constate que le foyer de ramollissement du pli courbe pénètre sous forme de coin, jusqu'à la corne occipitale du ventricule latéral, et a détruit la plus grande partie des radiations optiques de Gratiolet (*fig.* 20). Rien de particulier sur le reste de la coupe. *Hémisphère droit. Coupe de Flechsig*. Deux petits foyers de ramollissement, de la grosseur d'une petite noisette, siégeant l'un dans le putamen, l'autre dans la partie antérieure de la couche optique et détruisant par leur réunion le genou de la capsule interne.

EXAMEN MICROSCOPIQUE. (*1000 coupes*).

Même technique que pour les cas précédents.

A. Coupes vertico-transversales. (600 coupes). — *Topographie de la lésion.* — L'étude des coupes vertico-transversales, nous montre que toute la région de la pointe est indemne ; la substance grise aussi bien que la substance blanche ne présente aucune diminution dans le nombre de leurs fibres ; le ruban de Vic-d'Azyr est parfaitement conservé.

PLANCHE XV

Les fig. 1 et 2 représentent deux coupes vertico-transversales pratiquées, la première à la partie moyenne du lobe occipital, la seconde à la partie antérieure de ce lobe et destinées à montrer la pénétration du ramollissement dans la substance blanche sagittale.

Les fig. 3, 4, 5, 6, représentent des coupes horizontales passant à travers les noyaux gris centraux, l'extrémité supérieure de la couche optique (fig. 3), la partie moyenne de cette dernière (fig. 4), le pulvinar (fig. 5), le corps genouillé externe et la bandelette (fig. 6).

La dégénérescence dans les radiations optiques et dans le champ de Wernicke est marquée par la lettre D, celle de la capsule interne par la lettre D'.

Circonvolutions

Cun. Cunéus.
Fu. Lobe fusiforme.
I Insula.
L. Lobe limbique.
LL. Lobe lingual.
LF. Lobe fusiforme.
O^2 deuxième circonvolution occipitale.
O^3 troisième circonvolution occipitale.
T_2 deuxième circonvolution temporale.
T' troisième circonvolution temporale.
Prc. Præcunens.
Pc. Pli courbe.

Scissures

Calc. Calcarine
O^2 Deuxième sillon occipital.
O^3 Troisième sillon occipital.
po Perpendiculaire interne.
t^2 Deuxième sillon temporal.
t^3 Troisième sillon temporal.
to Sillon collatéral.

Fibres de la substance blanche et autres indications

Bo Bandelette optique.
Cge. Corps genouillé externe.
Cgi. Corps genouillé interne
D Dégénérescence de l'appareil nerveux visuel.
D' Dégénérescence de la capsule interne.
Fli. Faisceau longitudinal inférieur.
For. Forceps.
for min. Forceps minor.
for maj. Forceps major.
NR. Noyau rouge.
NC. Noyau caudé.
NL^1 NL^2 NL^3. 1er 2e et 3e segments du noyau lenticulaire.
Pu. Pulvinar.
Ro Radiations optiques.
Ram. Ramollissement.
Sz. Stratum zonale.
Tap. Tapetum.
Th. Thalamus.
Tqa. Tubercule quadrijumeau antérieur.
W. Champ de Wernicke.
V. Corne occipitale.

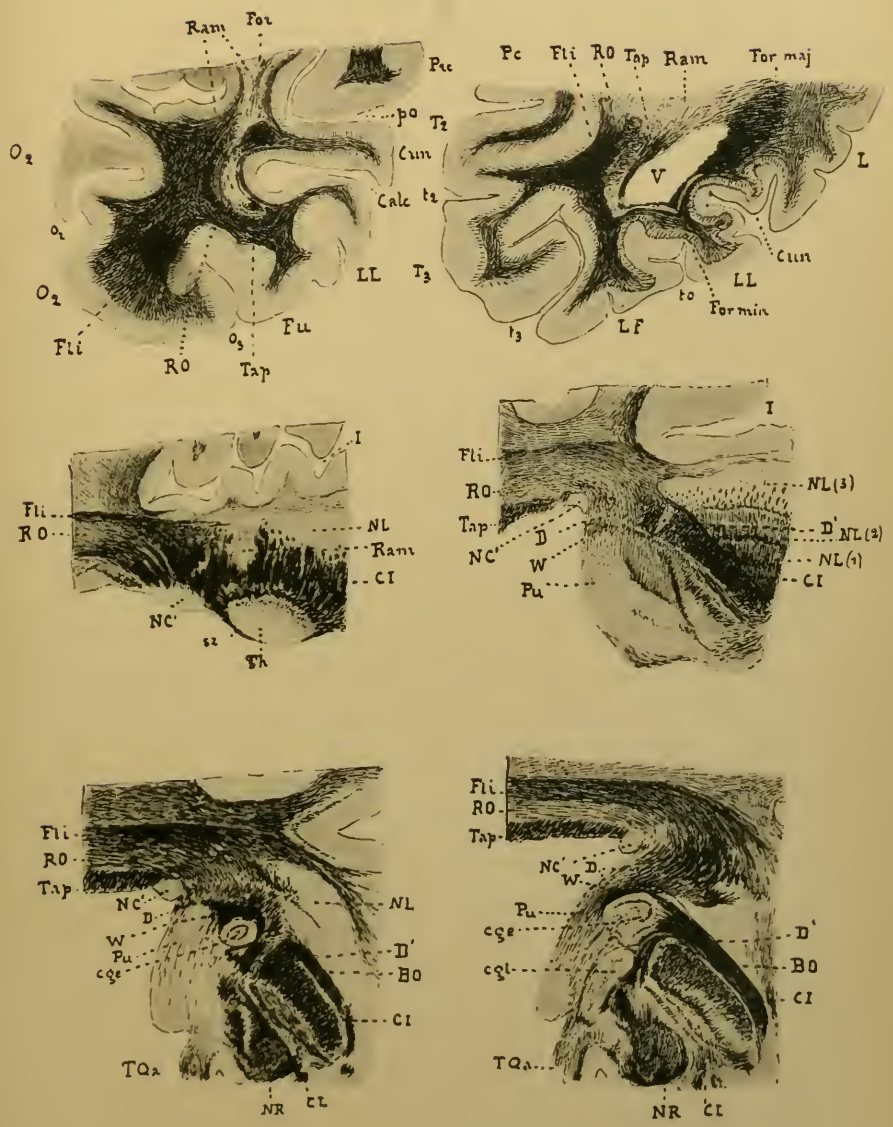

Dr Vialet prép. et del. Berthaud, photot.

RAMOLLISSEMENT DU FLI COURBE (OBS. V).

Coupes microscopiques vertico-transversales et horizontales montrant les dégénérescences secondaires dans le lobe occipital et les centres ganglionnaires de la vision.

(Procédé de Pal.)

Les premières traces de la lésion primitive commencent au niveau de la pointe du ventricule, nous voyons qu'à ce niveau, malgré l'intégrité de l'écorce, et de la substance propre du lobe occipital, le ramollissement s'enfonce de haut en bas jusqu'au ventricule, en sectionnant les fibres calleuses et en détruisant une certaine partie du faisceau longitudinal et de la zone des radiations. Son action porte avec une intensité très inégale sur les différentes couches de la substance sagittale (pl. XV,fig.1). C'est ainsi que les deux forceps ont échappé à la destruction, tandis que les fibres situées sur la paroi externe du ventricule ont particulièrement souffert ; le stratum sagittale externum est atteint dans sa partie la plus supérieure. A mesure que l'on pénètre plus en avant, la lésion s'étend d'avantage et pénètre plus profondément dans la substance blanche sagittale, elle interrompt complètement les trois couches de cette dernière dans la moitié supérieure de la paroi externe du ventricule, tandis qu'elle respecte toute la paroi interne de ce dernier occupé surtout à ce niveau par les deux forceps.

A partir de la moitié inférieure de la paroi externe et dans toute la paroi inférieure les trois couches de la substance blanche sont conservées fig. 2, cependant il est à remarquer que la zone des radiations présente une décoloration assez marquée qui est probablement l'indice d'une dégénérescence ascendante des fibres visuelles.

D'ailleurs dans toute cette région il est difficile de faire le départ des lésions primitives et des lésions de dégénérescences ; ces deux ordres de lésions se confondent sensiblement.

Coupes horizontales (400 coupes). — Dans la fig. 3 passant tout à fait à la partie supérieure de la couche optique, nous avons deux ordres de dégénérescences à considérer, l'une postérieure, très peu accusée, se montre dans la zone des radiations

optiques (Ro), elle est la conséquence de l'interruption de ces dernières, dans les régions que nous venons de passer en revue; l'autre antérieure (Ram) située beaucoup plus en avant est une lésion de ramollissement circonscrite occupant la couronne rayonnant au niveau du tiers postérieur de la couche optique. Poursuivons chacune d'elle dans les noyaux gris centraux.

Au niveau de la partie moyenne de la couche optique (fig. 4), la dégénérescence secondaire porte à la fois sur le faisceau longitudinal inférieur et les radiations, tandis que le tapetum est bien conservé. Cette dégénérescence atteint ici son maximum, ce qui nous montre que cette région de la couche optique est l'aboutissant des fibres de la substance sagittale interrompues dans le pli courbe. Elle se poursuit dans la partie postérieure de la couche optique. La zone réticulée, la lame médullaire externe sont très atrophiées, les irradiations de la couronne rayonnante dans la partie postérieure de la couche optique ont en partie disparu.

La dégénérescence de la zone des radiations optiques se poursuit encore dans la partie inférieure du pulvinar, dans la zone du corps genouillé externe, mais ici, elle est beaucoup moins accusée que dans les cas précédents, elle se traduit par une diminution partielle de la couche moyenne et par un amaigrissement plus ou moins marqué du champ de Wernicke.

L'atrophie, dans le pulvinar, n'est bien marquée que dans sa partie supérieure ; le corps genouillé externe a conservé son volume, sa capsule n'est guère amaigrie, et ses lamelles de substance blanche ont leur développement normal.

Quant à la dégénérescence dans la capsule, elle se poursuit avec une grande régularité de haut en bas, elle occupe une petite bande située au niveau du quart postérieur de la capsule interne. Cette zone décolorée (fig. 4) est séparée du corps genouillé externe par des fibres saines horizontales faisant partie du faisceau de Turck (fig. 5 et 6).

CHAPITRE V

Sommaire I. Localisation du centre visuel cortical.

II. Existe-t-il des centres séparés pour l'espace, la lumière, les couleurs. Discussion de l'hypothèse de Wilbrand.

III. Trajet anatomique des conducteurs visuels. Situation des radiations optiques dans la substance blanche sagittale du lobe occipital. Leurs rapports avec les centres ganglionnaires de la vision.

IV. Relations entre les différents segments de la rétine et de la sphère visuelle corticale. Hémianopsies en secteur. Le faisceau maculaire est en relation avec les deux hémisphères ; double innervation de la macula.

V. Fibres d'association qui réunissent les deux centres visuels corticaux ou fibres calleuses.
Fibres d'association qui relient le centre cortical à la zone du langage. Faisceau longitudinal inférieur.

VI. Distinction d'un centre visuel des perceptions et d'un centre des souvenirs visuels. Rapports de ces centres entre eux. Fibres d'association qui les réunissent.

Considérons maintenant les résultats auxquels nous conduisent les cinq cas que nous venons de rapporter au triple point de vue de la localisation du centre visuel, du trajet anatomique des conducteurs optiques et des connexions qui relient entre eux le centre cortical et les centres ganglionnaires de la vision. Nous examinerons ensuite quelles notions ils peuvent nous fournir soit

sur les détails d'organisation du centre visuel, soit sur d'autres points d'anatomie et de physiologie cérébrale, soit enfin sur le parcours des différentes fibres d'association du lobe occipital.

I. *Localisation du centre visuel cortical.*— Les trois premiers cas nous offrent des exemples de lésions corticales circonscrites aussi purs qu'on peut en souhaiter. Le premier d'entr'eux est avec les cas de Hun [1] et de Henschen-Nordenson [2] le plus frappant des spécimens de ce genre connus dans la science, et il a l'avantage sur ces derniers d'avoir présenté par la longue durée de sa lésion lesdégénérescences secondaires les plus nettes. C'est une atrophie corticale circonscrite à la moitié antérieure du cunéus. Notre second cas présente une lésion du cunéus tout entier. Le troisième des lésions du lobe lingual et fusiforme et de la partie postérieure du cunéus.

Nous avons par conséquent sous les yeux, dans ces trois observations, toute la gamme des lésions circonscrites de la face interne du lobe occipital. Ces lésions sont aussi corticales qu'il est possible de le souhaiter dans une région, où toutes les lésions, qui ne semblent intéresser que l'écorce, intéressent en réalité fatalement les faisceaux blancs sous-jacents.

Or, dans ces trois cas, le trouble visuel est le même, c'est une *hémianopsie complète;* les examens périmétriques très exacts pris dans les obs. II et III, ne laissent aucun doute à cet égard. Il est regrettable qu'un

[1] Voir plus haut, deuxième partie. Chap. III. Obs. 48.
[2] Voir plus haut, deuxième partie. Chap. III. Obs. 85.

examen semblable n'ait pu être pratiquée dans l'obs. I.

Toutefois les signes subjectifs présentés par le malade dans ce dernier cas prouvent suffisamment à notre avis l'existence d'un trouble visuel analogue car le sujet se comportait à tous égards comme un hémiopique.

Les observations IV et V ont trait à deux cas de cécité verbale ordinaire par lésion du pli courbe. Elles confirment de la façon la plus nette les remarques que nous avions déjà faites à ce sujet dans l'étude des cas relatés par les auteurs.

Dans le premier de ces cas (observation IV) il s'agit, on se le rappelle, d'une aphasie sensorielle, le malade étant atteint à la fois de cécité et de surdité verbales. La lésion considérable occupe la partie postérieure des première et deuxième temporales, le lobule pariétal inférieur, le pli courbe, enfin la majeure partie de la face externe du lobe occipital, englobant dans une destruction commune les centres de la mémoire auditive et de la mémoire visuelle des mots.

L'analyse microscopique de ce cas démontre jusqu'à l'évidence (voir Pl. XIII), que le ramollissement loin de circonscrire son action à l'écorce, et par conséquent, aux centres que nous venons de mentionner, pénètre profondément dans la substance blanche, détruit les nombreuses fibres d'association formant la substance des lobes pariétal et occipital puis, s'enfonçant plus avant, parvient jusqu'à la corne occipitale dont il détruit la paroi externe.

Or, on se rappelle que c'est à ce niveau que cheminent groupées en un large faisceau les fibres de projec-

tion émanées du lobe occipital et formant la couche moyenne de la substance blanche sagittale (Pl. V et VI). Il est par conséquent indubitable que la plupart de ces dernières ont été détruites par la lésion et qu'une partie seulement, celles qui cheminent à la partie inférieure de la corne occipitale, ont échappé à la destruction. C'est dans l'interruption de ces fibres de projection qu'il faut chercher la cause de l'hémianopsie constatée et non pas dans la destruction d'un centre visuel situé sur la face externe.

Les mêmes remarques s'appliquent à l'observation V, qui nous offre également un bel exemple de cécité verbale compliquée d'hémianopsie. Dans ce dernier cas, le ramollissement est beaucoup moins étendu. Borné au pli courbe et ne dépassant pas l'étendue d'une pièce de cinq francs, il se présente à première vue comme une lésion corticale pure, et l'on serait tenté de mettre sur le compte de la destruction du pli courbe les troubles visuels observés. L'examen microscopique minutieux de la lésion montre combien cette conception serait opposée à la réalité des faits. Ici encore, comme dans le cas précédent, la nécrose des éléments ne se borne pas à l'écorce ; elle pénètre dans les faisceaux de la substance blanche sagittale et désorganise à différents degrés les radiations optiques ainsi que les fibres calleuses et les longues fibres d'association occipito-temporales.

Ces deux observations constituent par conséquent deux exemples des plus nets du mécanisme par lequel se produit l'hémianopsie dans les aphasies sensorielles et, en

particulier, dans la cécité verbale. Le trouble visuel est dû à la lésion des conducteurs optiques sous-jacents.

Ces cas comparés aux cas analogues dont nous avons donné l'analyse permettent, nous semble-t-il, d'affirmer que *l'hémianopsie qui complique la cécité verbale ne se produit qu'à la faveur d'une destruction dans la profondeur des fibres visuelles intra-cérébrales.*

Ces deux cas sont analogues, le deuxième surtout, à la dernière observation de Von Monakow. Nous avons vu que cet auteur avait été amené par l'étude microscopique de son dernier cas (voyez chap. III. Obs. 87) à modifier sa conception primitive du centre visuel cortical et à étendre le domaine de ce dernier non-seulement à la partie interne, mais encore à la face externe du lobe occipital en avançant ses limites jusqu'au pli courbe. A l'appui de sa conception nouvelle, Von Monakow invoque la topographie des dégénérescences secondaires dans son dernier cas. Trouvant ces dernières circonscrites, non plus à la partie inférieure du pulvinar et du corps genouillé externe, mais dans une zone à la fois supérieure et antérieure de ces noyaux gris, constatant d'autre part une hémianopsie, en tous points semblable à celle qui est la conséquence ordinaire de lésions circonscrites de la face interne du lobe occipital, cet auteur conclut que les fibres de projection provenant de la face externe du lobe occipital et du pli courbe renferment des conducteurs visuels et que c'est la lésion de ces derniers qui produit l'hémianopsie.

Cette conception ne nous paraît pas à l'abri de tout reproche. Nous ferons remarquer tout d'abord que les

cas de ce genre où il existe une lésion de la substance blanche aussi étendue et où les fibres de la substance sagittale se trouvent interrompues loin de leur origine, c'est-à-dire lorsqu'elles se sont dispersées et mêlées à une quantité de fibres de projection venues des régions avoisinantes, nous semblent peu faits pour se prêter à une étude de localisation exacte.

Il y a plus : nous avons lu et relu à plusieurs reprises l'observation de Von Monakow, soumis à un examen attentif les dessins qu'il donne de la topographie de la lésion ainsi que des dégénérescences secondaires dans son cas, en les comparant soit à nos coupes d'anatomie normale différenciées au Pal, soit à nos coupes anatomo-pathologiques de régions similaires, et quelle que soit l'autorité de l'auteur et l'estime que nous inspirent ses beaux travaux, nous ne pouvons nous ranger à son avis.

Le raisonnement de von Monakow porte en effet tout entier sur le point suivant :

Les fibres émanées de la face interne du lobe occipital ou du domaine de la scissure calcarine cheminent à la partie inférieure de la corne occipitale. Elles sont respectées par la lésion ; il y a cependant hémianopsie ; cette hémianopsie ne peut être mise que sur le compte de la destruction des fibres de projection englobées dans le ramollissement et dont la majeure partie provient de la face externe du lobe occipital et du pli courbe.

Pour que ce raisonnement fût absolument vrai, il faudrait que la première partie de la proposition de

von Monakow fût rigoureusement exacte. Or, il n'en est pas ainsi ; nos observations I, II et III nous montrent en effet que si les fibres visuelles émanées de trois plis de la face interne contournent le ventricule et cheminent dans une grande partie de leur trajet à la face inférieure de ce dernier, elles se portent à mesure qu'elles gagnent des régions plus antérieures sur la paroi externe de la corne occipitale et remontent sur cette paroi externe à une hauteur beaucoup plus grande que ne l'admet M. Monakow. Bien plus, toutes les fibres du cunéus ne passent pas à la partie inférieure du ventricule ; celles qui proviennent des parties antérieure et supérieure de ce pli prennent pour contourner le ventricule non plus la voie inférieure, mais la voie supérieure, en se portant au-dessus du forceps major. Dans le cas II, nous avons pu suivre ces fibres une à une, et déterminer ainsi leur trajet exact.

Les radiations optiques émanées du cunéus et des lobes lingual et fusiforme ne doivent donc plus être considérées comme formant un faisceau localisé seulement à la partie inférieure de la corne occipitale, mais comme une couche rubanée enveloppant tout le ventricule en arrière et s'étalant en avant sur la paroi externe de ce dernier avant de s'épanouir dans les noyaux gris centraux. Nous allons d'ailleurs insister sur ce point lorsque nous traiterons en détail de la disposition anatomique de ces fibres et de leurs connexions avec les ganglions de la base.

Revenons à nos trois observations de lésions circonscrites. Elles apportent déjà de grandes présomptions en fa-

veur de la localisation du centre visuel à la face interne du lobe occipital. Nous n'avons pas cependant la prétention d'établir les limites de la sphère visuelle corticale sur ces trois cas seulement. L'examen des documents rapportés surtout par Henschen, Von Monakow, Mœli, Wilbrand, Hun, Bouveret, Déjerine, Zinn, etc., viennent leur donner une pleine confirmation. Nous mettons à part, pour les raisons indiquées plus haut, le dernier cas de Monakow dont nous avons longuement parlé. Tous ces cas montrent que les lésions corticales les plus circonscrites capables de produire l'hémianopsie, ou la cécité corticale, suivant qu'elles sont uni ou bilatérales, siègent à la face interne du lobe occipital en rayonnant dans le domaine de la scissure calcarine. Aucune des observations de lésions situées sur la face externe du lobe occipital n'est capable à notre avis de plaider en faveur du rôle qui serait joué par la convexité dans la perception directe des images visuelles, ainsi que le pense Reinhard. Toutes les lésions de ce genre rapportées par les auteurs, qu'elles siègent dans le lobe occipital seul, ou qu'elles empiètent sur le pli courbe et le lobule pariétal inférieur ont produit l'hémianopsie à la faveur de la destruction accessoire des conducteurs optiques situés sur la face externe du ventricule. La science ne possède pas encore d'observation qui prouve, appuyée sur un examen microscopique minutieux, l'existence de l'hémianopsie par lésion corticale pure de la convexité. Nous avons insisté longuement sur ce point à propos du pli courbe ; nous n'y reviendrons donc pas.

Pouvons nous maintenant pousser plus avant la localisation du centre visuel à l'aide des documents que nous possédons. Pouvons-nous circonscrire ce dernier dans des limites plus étroites ou absolument fixes?

L'auteur qui a été le plus loin dans cette voie-là et qui représente, pour ainsi dire, la doctrine de la localisation à outrance est M. Henschen. Pour cet auteur, le centre visuel est localisé à la scissure calcarine et les lobules lingual et fusiforme pas plus que la pointe occipitale n'en font partie.

Nous pensons que c'est aller trop loin et que si dans le domaine sensoriel les centres et les voies de conduction paraissent être plus fixes que dans celui de la sensibilité générale, ils ne peuvent cependant pas être comparés à ce point de vue à ceux de la zone motrice.

Nos documents, nous mettent sous les yeux trois lésions circonscrites, la première à la partie antérieure du cunéus et n'intéressant que la partie antérieure de la scissure calcarine; la deuxième occupant le cunéus tout entier et toute l'étendue de la calcarine; la troisième bornée aux lobules lingual et fusiforme et à la pointe occipitale et n'atteignant que la partie postérieure de la scissure calcarine. Or, ces trois lésions s'accompagnent du même trouble visuel, d'une hémianopsie totale.

En conclure que ce symptôme visuel ne doit être rapporté qu'à la lésion calcarinienne complète dans un cas, partielle au contraire dans les deux autres serait, nous semble-t-il, donner aux faits anatomiques une signification qu'ils n'ont pas. Ce qui s'en dégage, à notre avis,

c'est que des lésions du cunéus, des lobes lingual et fusiforme et de la pointe occipitale sont capables séparément de produire l'hémianopsie. Par conséquent le centre visuel ne peut être aussi étroitement circonscrit que le veut M. Henschen. Pour nous *le centre cortical de la vision occupe toute l'étendue de la face interne, il est limité en avant par la perpendiculaire interne, en haut par le bord supérieur de l'hémisphère, en bas par le bord inférieur de la troisième occipitale, en arrière par le pôle occipital.*

La limite qui nous paraît la mieux établie est la limite antérieure. Du côté de la convexité, au contraire, soit au niveau de la pointe, soit au niveau du bord inféro-externe du lobe, nous ne pouvons tracer avec les documents que nous possédons jusqu'à présent une ligne de démarcation définitive.

Le centre cortical de la vision correspond donc à toute cette région que notre étude anatomique nous a montrée caractérisée par la présence du ruban de Vicq d'Azyr. Il y a là certainement un caractère histologique qui a son importance. Quel est le rôle exact joué par les fibres horizontales qui forment ce ruban? C'est ce que nous ne savons pas exactement. Tout porte à croire cependant que la richesse de ce plexus de fibres nerveuses, ainsi que la présence des cellules spéciales signalées par Ramon y Cajal, est en relation avec les phénomènes compliqués et délicats des perceptions visuelles par le cerveau.

D'autre part, il est certain que dans cette région la scissure calcarine a une importance toute spéciale ; par

son étendue et sa profondeur, elle offre un développement cortical considérable. Nulle part ailleurs les particularités du ruban de Vicq d'Azyr ne se montrent avec plus d'évidence, enfin mieux que tout le reste de l'écorce occipitale, sa nutrition est assurée par l'artère qui chemine dans sa profondeur et émet d'innombrables rameaux destinés à son écorce.

Cette scissure forme certainement le centre de la sphère visuelle chez l'homme ; son apparition de très bonne heure dans la vie intra-utérine semble encore marquer l'importance qu'elle aura plus tard. Si nous remarquons de plus que les centres cérébraux les mieux connus et dont la localisation est la mieux établie, siègent tous le long de sillons importants, nous sommes amenés à voir dans ce fait une preuve de plus en faveur de l'importance dévolue à la scissure calcarine dans le centre visuel cortical.

II. — *Existe-t-il des centres séparés pour l'espace, les couleurs, la lumière ?* — On sait que Wilbrand a émis l'hypothèse de l'existence de trois centres distincts pour l'espace, les couleurs, la lumière. Pour lui, ces centres seraient superposés dans la zone visuelle et les lésions, suivant qu'elles atteindraient les trois centres à la fois ou l'un d'entre eux séparément, produiraient l'hémianopsie complète ou des troubles visuels partiels portant par exemple sur la perception des couleurs. C'est ainsi que l'hémiachromatopsie pour Wilbrand, résulterait de la lésion du centre des couleurs.

Cette hypothèse est-elle d'accord avec les faits anatomiques ?

Nous ne le pensons pas. Notre observation III constitue, à ce point de vue un document d'une valeur indiscutable. Il s'agit, on se le rappelle, d'une lésion des lobes lingual et fusiforme ayant entraîné au début une hémiachromatopsie typique, plus tard une hémianopsie complète.

Nous avons suffisamment insisté en temps et lieu sur la physiologie pathologique de ces troubles visuels et nous nous sommes efforcé de montrer qu'ils sont l'expression d'une seule et même lésion, mais à des degrés variables. D'ailleurs, si l'on étudie à ce sujet les rares cas d'hémiachromatopsie suivis d'autopsie et qui sont, outre notre observat. III, ceux de Verrey [1] et de Henschen [2]; si on les compare d'autre part aux différentes sortes d'hémianopsies relatées par les auteurs, on voit, nous semble-t-il, qu'il n'y a pas de ligne de démarcation absolue entre ces différents troubles visuels.

L'hémiachromatopsie partielle, c'est-à-dire limitée à une couleur ou deux, ou totale, absence de perception pour toutes les couleurs, l'hémianopsie partielle ou totale complète ou incomplète, sont des manifestations à un degré variable d'un trouble visuel relevant d'une même cause centrale.

Ces différentes formes cliniques représentent une gamme symptomatique commençant par la perte de la perception d'une couleur et finissant par l'abolition totale de la lumière dans une moitié du champ visuel.

Nous ne pensons pas qu'il y ait des centres dis-

[1] Verrey. — Voir plus haut chap. III. Obs. 50.
[2] Henschen. — Loc. cit. Obs. X. Vol. I, p. 48.

tincts pour la perception des différentes sensations lumineuses, pas plus qu'il n'y a des conducteurs spéciaux pour le bleu, le rouge, le vert. L'histoire des hémiachromatopsies par lésion périphérique, celle du scotome central dans l'amblyopie toxique, tout semble prouver à notre avis que les troubles dans la perception des couleurs résultent de lésions d'intensité différente plutôt que d'une localisation du processus pathologique sur telle ou telle fibre ou sur tel ou tel centre cortical.

D'ailleurs le mécanisme intime soit de la perception, soit de la transmission des sensations colorées est encore un mystère pour nous. Y a-t-il dans l'écorce des éléments cellulaires distincts préposés à l'élaboration de ces différentes sensations ? C'est ce que nous ne savons pas. Tout nous porte cependant à croire que cette différenciation n'existe pas et que les mêmes éléments cellulaires réagissent d'une manière différente, suivant la qualité de l'impression reçue. Nous n'insistons pas davantage, désireux que nous sommes avant tout de ne pas abandonner le terrain anatomique pour poursuivre des hypothèses plus ou moins plausibles.

III. *Trajet anatomique des conducteurs visuels. — Situation des radiations optiques dans la substance blanche sagittale du lobe occipital. — Leurs rapports avec les centres ganglionnaires de la vision.*

Nous avons vu au cours de cette étude combien les matériaux d'étude sur ce sujet sont rares. Les principaux documents sont dus à Von Monakow et nous avons donné en détail, en faisant l'histoire du segment

postérieur de l'appareil nerveux visuel, la conception de cet auteur.

Tout dernièrement, les recherches microscopiques de Zinn, Mœli, Zacher sont venues confirmer les vues de Monakow, du moins en ce qui concerne les relations entre la face interne du lobe occipital d'une part et le pulvinar, le corps genouillé externe, le tubercule quadrijumeau antérieur, d'autre part.

Nos trois cas d'hémianopsie corticale sont précieux à cet égard, car les dégénérescences secondaires dont ils sont accompagnés sont des plus évidentes.

D'autre part, la méthode de Pal, dont nous nous sommes servis, supérieure en ce point aux colorations par le carmin, nous a permis de topographier avec une grande certitude la place qu'occupent ces dégénérescences. Enfin nos cas constituent des exemples de lésions très circonscrites et nous permettent par conséquent de pousser très loin la distinction entre les fibres de projection appartenant à telle ou telle portion de l'écorce du lobe occipital.

La topographie des dégénérescences secondaires a été faite dans chacun de nos cas et se trouve consignée dans les dessins qui se rapportent à chacun d'eux. En comparant ces dégénérescences entre elles et en nous reportant à l'étude anatomique que nous avons consacrée aux radiations optiques, nous arrivons à la conception suivante :

Les *fibres émanées du cunéus* suivent deux voies différentes. Celles qui proviennent de la partie supérieure de ce dernier passent au-dessus du forceps major en con-

tournant la paroi supérieure de la corne occipitale. Celles qui proviennent de la partie inférieure du cunéus se joignent au contraire aux *fibres de projection émanées de la scissure calcarine et du lobe lingual.* Elles se portent obliquement de haut en bas et d'arrière en avant, contournent dans un trajet spiroïde la paroi inférieure de la corne occipitale et se rassemblent sur la paroi externe de cette dernière.

Les *fibres émanées du lobe fusiforme* se divisent en deux portions : les unes, c'est la minorité, nées de la moitié interne de cette circonvolution, se réunissent aux fibres précédentes pour suivre ultérieurement le même trajet. Les autres, provenant de sa moitié externe, se portent soit à la partie inférieure, soit à la partie externe du ventricule.

Enfin les *fibres de projection venues de la pointe occipitale* se rendent pour la plupart directement sur la paroi externe de la corne occipitale, en affectant un trajet plus direct.

Toutes ces fibres confondues sous l'écorce avec les autres fibres d'association, s'en dégagent au voisinage de la substance blanche sagittale, traversent les faisceaux plus compacts et plus épais de la couche sagittale externe et se réunissent sous le tapetum, qui les sépare de la cavité ventriculaire et de la substance grise sous-épendymaire, en une zone distincte caractérisée par la finesse de ses éléments constituants.

Quant à leurs connexions avec les noyaux gris centraux, nos recherches confirment pleinement celles de Monakow ; elles montrent que la destruction du lobe

occipital a pour conséquence la dégénérescence secondaire de certaines portions des ganglions de la base, à savoir de toute la partie postérieure et externe du pulvinar, de la partie postérieure et externe du corps genouillé, enfin du tubercule quadrijumeau antérieur.

Cette dégénérescence est caractérisée par l'atrophie et la disparition des fibres ou des cellules de ces deux premiers noyaux, suivant que la dégénérescence est plus ou moins intense, ce qui dépend avant tout de l'ancienneté de la lésion corticale.

Dans le tubercule quadrijumeau, les lésions de dégérescence sont moins accusées et tout ce que nous avons pu constater, c'est une diminution des fibres de la substance blanche moyenne.

Nous concluons donc avec Von Monakow que la zone visuelle corticale est surtout en relation avec le *pulvinar* et avec *le corps genouillé externe*, et à un moindre degré avec le *tubercule quadrijumeau antérieur*.

Nos recherches confirment également l'intégrité du corps genouillé interne tant que la lésion est circonscrite au lobe occipital, tandis que ce dernier dégénère, dès que le lobe temporal est envahi (Obs. IV).

Toutefois nos observations semblent prouver que les fibres de projection provenant du cunéus et de la face interne du lobe occipital occupent une zone plus étendue que celle que leur attribue von Monakow dans les radiations optiques et qu'elles aboutissent non-seulement à la partie inférieure du corps genouillé et du pulvinar, mais encore à toute la face externe de ce

dernier en remontant jusqu'au tiers moyen de la couche optique. L'étude microscopique des dégénérescences secondaires dans nos trois premiers cas ne laisse aucun doute à cet égard.

Les zones de dégénérescence sont d'autant plus faciles à suivre dans ces cas qu'elles sont situées précisément dans le champ triangulaire de Wernicke où la méthode de Pal les décèle avec une grande évidence, les moindres fibres dégénérées se traduisant par une décoloration qui ne peut échapper à un examen attentif.

Or, dans les trois cas que nous venons de citer, le champ de Wernicke montre des altérations indubitables dès sa partie supérieure. Nous pensons, sous ce rapport, que les coupes horizontales se prêtent beaucoup mieux que les vertico-transversales à la constatation de ces faits. Il est certain toutefois que la lésion va en progressant de haut en bas et qu'elle atteint son maximum d'intensité et d'étendue dans la partie inférieure du champ de Wernicke.

Ceci nous amène à admettre que les fibres de projection émanées de la face interne du lobe occipital, passent dans toute la hauteur du champ de Wernicke, assez rares et espacées à sa partie supérieure, nombreuses au contraire à sa partie inférieure.

Nous sommes parfaitement d'accord avec Von Monakow sur ce fait que les fibres émanées de la convexité du lobe occipital et du pli courbe se rendent dans les régions antérieures et supérieures du pulvinar et de la couche optique, mais il ne nous semble pas, du moins

PLANCHE XVI

Tout l'appareil nerveux, visuel dépendant de l'hémisphère gauche, de l'écorce à la rétine, ainsi que la portion correspondante du champ visuel sont marqués par une teinte plus foncée.

On voit comment les conducteurs visuels arrivés au chiasma se dédoublent pour innerver la moitié *temporale* de la rétine de l'œil gauche et la moitié *nasale* de la rétine de l'œil droit. La lésion de ces conducteurs au dessus du chiasma produit l'*hémianopsie homonyme* et se traduit par l'abolition de la vision dans la moitié droite des deux champs visuels.

Les portions de l'écorce marquées par une teinte plus foncée représentent les *centres corticaux*. A la partie postérieure de l'hémisphère se trouve le *centre cortical de la vision* représenté par le cunéus (Cun) le lobule lingual (LL) et le pole occipital (Po). (Le lobule fusiforme n'est pas compris dans la coupe à cette hauteur).

Le *centre des images visuelles des mots* est situé dans le pli courbe (Pc) (centre de Kussmaul)

Le *centre des images auditives des mots*, est situé dans les première et deuxième temporales (LT) (centre de Wernicke).

Le *centre du langage art culé*, est situé dans la troisième frontale (LF) (centre de Broca).

Les différents faisceaux du segment antérieur de l'appareil nerveux visuel sont marqués par les signes conventionnels suivants :

||| Faisceau direct. ≡ Faisceau croisé. ..... Faisceau maculaire croisé. — . — . — . Faisceau maculaire direct.

Les fig. 1, 2, 3, 4, 5, représentent la situation respective de ces faisceaux dans le nerf optique, le chiasma, la bandelette.

Fig. 1. Nerf optique gauche à sa sortie du globe oculaire. FD faisceau direct.
Fig. 2. Nerf optique gauche dans sa portion intra-orbitaire. FC faisceau croisé.
Fig. 3 Nerf optique dans le canal optique. FM faisceau maculaire.
Fig. 4. Chiasma
Fig. 5. Bandelette optique gauche.

Fibres d'association

Les fibres d'association réunissant le centre visuel cortical de l'hémisphère gauche à celui de l'hémisphère droit cheminent dans le corps calleux (Bourrelet).

Les fibres d'association intra-hémisphériques sont représentées par :

———————— FoFr. Faisceau *occipito frontal* faisant communiquer le centre visuel avec celui du langage articulé.

— — — — — — FoT. Faisceau *occipito-temporal* faisant communiquer le centre visuel avec le centre de la mémoire, auditive des mots (L'interruption de cette voie d'association donne lieu à la cécité verbale pure (Déjerine et Vialet).

- - - - - - - - - - Fibres d'association entre le centre visuel de perception situé à la face interne du lobe occipital et le centre des souvenirs visuels placé à la face externe de ce dernier. Ces fibres sont représentées par plusieurs faisceaux dont les mieux différenciés sont le *faisceau transverse du cuneus* (Sachs) et le *faisceau transverse du lobe lingual* (Vialet).

+ + + + + + Fibres d'association entre le centre visuel de perception et le centre visuel des mots, c'est-à-dire entre la face interne du lobe occipital et le pli courbe.

o o o o o o o o o o Fibres d'association entre le centre des souvenirs visuels et le centre des images visuelles des mots, c'est-à-dire entre la face externe du lobe occipital et le pli courbe.

Aqs.	Aqueduc de Sylvius.	LL.	Lobe lingual.
Bo.	Bandelette optique.	L.	Lobe limbique.
C.	Cunéus.	LO.	Lobe occipital.
CC.	Corps calleux.	NO.	Nerf optique.
CO.	Corne occipitale.	NR.	Noyau rouge.
Cge.	Corps genouillé externe.	NC.	Noyau caudé.
Cgi	Corps genouillé interne.	OD.	OEil droit.
CH.	Chiasma.	OG.	OEil gauche.
FOF.	Faisceau occipito-frontal.	Rad.	opt. Radiations optiques.
FOF.	Faisceau occipito-temporal.	RN.	Portion nasale de la rétine.
FC.	Faisceau croisé.	RT.	Portion temporale de le rétine.
FD.	Faisceau direct.	Pu.	Pulvinar.
FM.	Faisceau maculaire.	P.	Pédoncule.
I.	Insula.	Tga.	Tubercule quadrijumeau antérieur.
LF.	Lobe frontal.		

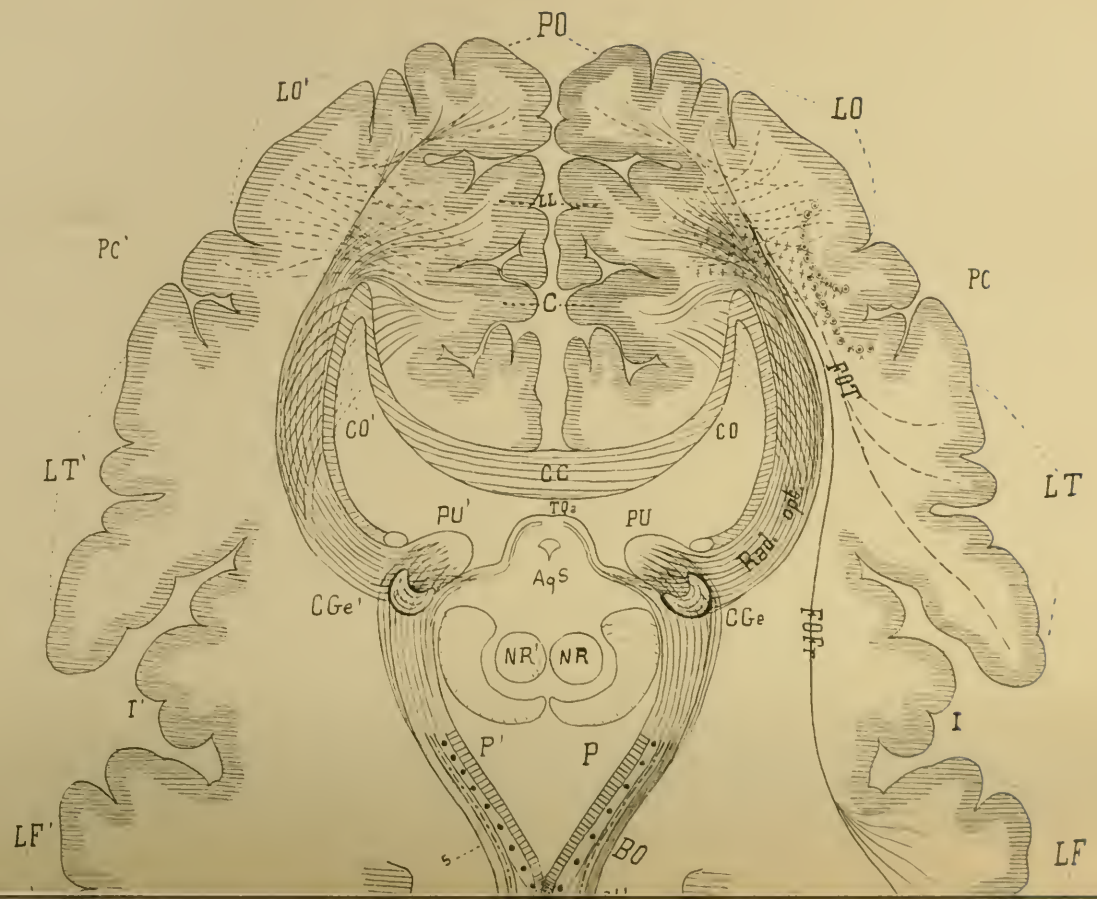
PO
LO'
LO
LL
PC'
PC
C
RoT
CO'
CO
CC
LT'
LT
PU'
TQ
PU
Rad. opt.
AqS
CGe'
CGe
FOR
NR'
NR
I'
I
P'
P
LF'
LF
BO
S

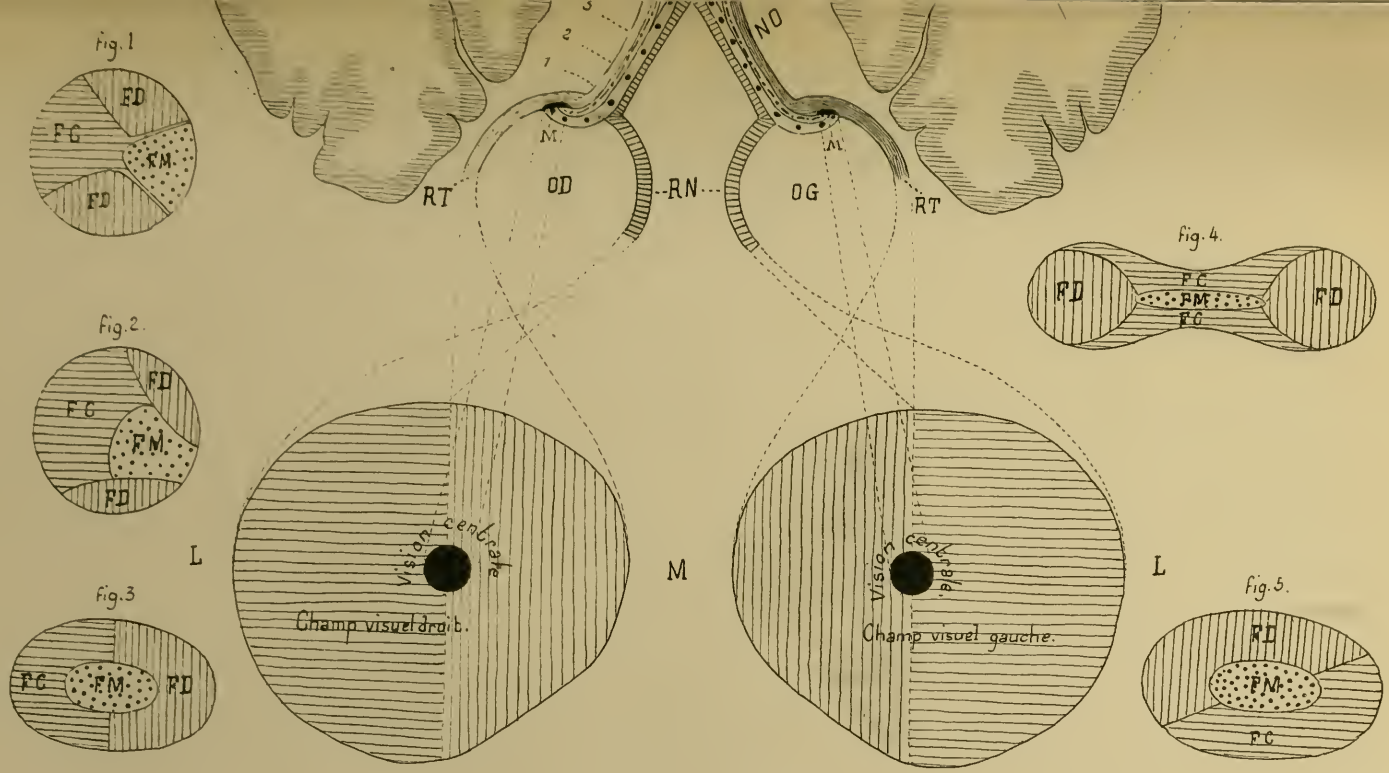

Schema général de l'appareil nerveux visuel de la rétine à l'écorce, des centres ganglionnaires et du centre cortical de la vision ainsi que de leurs connexions avec la zone du langage.

nos recherches ne nous permettent pas de le dire, que les segments des centres ganglionnaires auxquels se rendent les fibres de projection correspondant aux territoires corticaux distincts du lobe occipital soient aussi tranchés que le décrit cet observateur.

Nous avons dit plus haut que les fibres visuelles émanées des trois circonvolutions de la face interne ne cheminent pas groupées en un faisceau compact à la partie inférieure du ventricule, mais qu'elles s'étalent sur la paroi externe de ce dernier en se mêlant à mesure qu'elles gagnent des régions plus élevées aux nombreuses fibres émanées de la convexité.

Les connexions des centres ganglionnaires avec l'écorce occipitale est la conséquence de cette disposition des fibres visuelles dans la substance blanche sagittale.

Notre conception des radiations optiques diffère donc notablement de celles des auteurs qui leur ont consacré une étude attentive.

Henschen les décrit comme formant un faisceau compact de 4 à 5 millimètres d'épaisseur situé sur la paroi externe de la corne occipitale à la hauteur des première et deuxième temporales.

Von Monakow, au contraire, élargissant considérablement leur domaine les considère comme provenant de toute l'étendue du lobe occipital aussi bien de la convexité que de la face interne de ce dernier.

On voit donc que si nous sommes loin de la description de Gratiolet, il existe encore des divergences d'opinion assez notables en ce qui concerne la délimitation exacte des fibres visuelles intra-cérébrales.

Nous avons suffisamment montré au cours de ce travail à quelles difficultés on se heurte dès qu'on veut pousser à fond la localisation dans cette région compliquée. Si les radiations optiques constituent la majeure partie de la substance blanche sagittale dans la partie postérieure et interne du lobe occipital, il est certain que dans les régions plus antérieures des fibres de fonctions physiologiques différentes viennent les renforcer en augmentant progressivement à mesure que l'on s'approche des noyaux gris centraux. C'est dire que l'on ne peut assigner aux radiations optiques, dans le sens physiologique du mot, une limite exacte et une place invariable dans la substance blanche occipitale.

Pour nous résumer nous dirons que de l'étude comparative des documents anatomo-pathologiques fournis par les auteurs et de l'examen microscopique des dégénérescences secondaires de nos cinq cas se dégage pour nous la conception suivante. *Les centres ganglionnaires de la vision représentés par le pulvinar, le corps genouillé externe et le tubercule quadrijumeau antérieur sont le point de départ des radiations optiques; ces dernières émergent surtout de la partie postérieure et externe de ces deux premiers ganglions et rayonnent d'avant en arrière. Les unes se dirigent en bas vers la paroi inférieure du ventricule, les autres en dehors et en arrière en décrivant une large courbe à concavité interne qui embrasse la corne occipitale; elles s'épanouissent ainsi en éventail et se terminent, après un trajet spiroïde, dans les trois circonvolutions de la face interne et inférieure du lobe occipital ainsi que dans la pointe de ce dernier.*

IV. — *Relations entre les différents segments de la rétine et de la sphère visuelle corticale. Hémianopsie en secteur.* — Nous avons vu précédemment que les expériences de Munk [1] ainsi que celles de Schaefer [2], paraissent prouver chez le singe des relations spéciales entre les faisceaux directs et croisés des nerfs optiques. En est-il de même chez l'homme et les faits cliniques ou anatomo-pathologiques viennent-ils à l'appui de cette opinion ?

Wilbrand [3] s'est efforcé d'expliquer les différents troubles du champ visuel et en particulier les scotomes symétriques à forme hémianopique par une projection étroite de la rétine sur la sphère visuelle. La conception de Wilbrand est purement clinique. Si nous cherchons les documents anatomo-pathologiques sur lesquels on puisse l'appuyer, nous ne trouvons en somme que le cas de Hun [4] où il existait une hémianopsie limitée au quart de cercle inférieur du champ visuel gauche à la suite d'un ramollissement inférieur du cunéus, le cas de Doyne [5] où l'auteur constatait également une hémianopsie limitée au quart de cercle inférieur du champ visuel causée par des lésions symétriques des lobes occipitaux, enfin une observation de Henschen [6] où une lésion bilatérale des conducteurs optiques avait

[1] Loc. cit.
[2] Loc. cit.
[3] Wilbrand. *Hemianopische Gesichtsfeldformen.*
[4] Chap. III. Obs. 48.
[5] Chap. III. Obs. 55.
[6] Chap. III. Obs. 39.

déterminé une double hémianopsie en secteur dans la partie supérieure du champ visuel.

Dans les deux premiers cas, aucune topographie exacte de la lésion n'a été faite par un examen microscopique. Dans le second, la désignation même des lésions à l'œil nu est tout à fait insuffisante, ce qui enlève à l'observation toute espèce d'importance. Enfin dans le cas de Henschen, l'hémianopsie en secteur n'est rien moins que prouvée à notre avis par l'examen du champ visuel et l'étude du schéma montre qu'il s'agit plutôt d'un rétrécissement du champ visuel plus marqué à la partie supérieure de ce dernier.

Ces documents, on le voit, sont bien insuffisants pour asseoir sur des bases positives la doctrine de la projection des différents segments de la rétine sur des territoires corticaux distincts de la sphère visuelle.

Un fait indiscutable qui résulte de l'étude comparative des hémianopsies et de leurs lésions corticales causales, c'est que, ainsi que le fait fort bien remarquer Von Monakow, les mêmes troubles visuels correspondent à des lésions de la sphère visuelle corticale d'étendue fort différente. Les trois cas que nous rapportons viennent à l'appui de cette façon de voir.

Que la lésion siège dans le cunéus tout entier (observation II) ou dans la partie antérieure de ce dernier (observation I), qu'elle détruise les lobules lingual et fusiforme et la pointe occipitale, (Obs. III) qu'elle interrompe enfin les conducteurs optiques partiellement ou en totalité (Obs. IV et V), le trouble visuel est le même; c'est une hémianopsie et cette hémianopsie

est aussi complète, aussi absolue dans un cas que dans l'autre; elle revêt les mêmes caractères cliniques.

Il semble donc que chez l'homme les conducteurs optiques provenant de la partie supérieure ou de la partie inférieure de la rétine ne se rendent pas à des territoires corticaux distincts, du moins les documents anatomo-pathologiques connus jusqu'ici dans la science ne plaident guère en faveur de cette manière de voir. Nous ne voudrions pas cependant nier la possibilité de la projection de la rétine sur la sphère visuelle. Les recherches entreprises par les auteurs à ce sujet sont encore troprécentes pour autoriser un jugement définitif. Tout ce que nous voulons dire, c'est qu'il faut de nouvelles observations.

En tout cas, cette projection, si elle a lieu, ne peut plus être comprise dans le sens que Munk lui attribuait de par ses recherches expérimentales.

Chez l'homme il n'existe aucun exemple de troubles visuels hémiopiques monoculaires semblables à celui que Munk dit avoir observé expérimentalement et attribuable à la lésion du faisceau direct dans son épanouissement cortical et tout semble prouver que les faisceaux direct et croisé mélangent intimement leurs fibres dans les radiations optiques et se terminent l'un et l'autre dans toute l'étendue de la sphère visuelle corticale.

Ici se place une remarque importante faite par Monakow, sur le rôle joué par les centres ganglionnaires. Pour cet auteur, les différents faisceaux direct

et croisé du segment extra-cérébral des voies optiques perdent leur individualité en s'épanouissant dans les centres ganglionnaires de la vision. Les fibres nerveuses émanées de la rétine se mettent en contact par leurs arborisations libres avec des éléments cellulaires spéciaux (*Schaltzellen)* du corps genouillé externe, du pulvinar, du tubercule quadrijumeau antérieur. Il en résulte que la voie qui mène de la rétine à l'écorce, se trouve interrompue par un système de transmission.

Il n'y a plus continuité de conduction, dans un seul sens mais diffusion des impressions, dans toute les directions. V. Monakow insiste beaucoup sur ce point pour nier la projection de la rétine sur la sphère visuelle.

Si l'opinion de cet auteur est parfaitement justifiée au point de vue anatomique, elle peut ne pas l'être au point de vue physiologique. Sans doute, la transmission des impressions visuelles peut se diffuser dans les centres ganglionnaires et l'excitation d'une fibre du nerf optique peut mettre en jeu différentes cellules du corps genouillé ainsi que plusieurs groupes de fibres visuelles cérébrales correspondantes, mais, d'autre part, rien ne prouve qu'il ne puisse s'établir des voies physiologiques passant par le plus court chemin et qu'une cellule ganglionnaire de la rétine n'entre toujours en relation soit avec le même élément cellulaire cortical, soit avec les mêmes groupes d'éléments cellulaires corticaux, par

suite de la répétition incessante des impressions transmises.

Il est une autre question non moins intéressante.

L'observation clinique des champs visuels, à l'aide d'un examen périmétrique attentif, montre que, dans la grande majorité des cas, la vision centrale est conservée. La ligne de démarcation qui sépare la moitié aveugle du champ visuel de la moitié saine ne passe pas par la ligne médiane, comme on le croyait autrefois ; elle la dépasse de 5 à 10 degrés en moyenne, en respectant l'intégrité fonctionnelle de la région maculaire. Wilbrand a soumis ces faits à une analyse approfondie. Il a de plus insisté avec raison sur les différences individuelles notables qui existent à cet égard entre les différents individus. Il est fort probable que nous nous trouvons ici en présence de variations anatomiques individuelles analogues à celles qu'on observe dans le domaine des voies motrices; nous voulons parler des proportions différentes bien connues du faisceau pyramidal, direct et croisé. Le fait n'a rien qui doive nous étonner dans le domaine de la sensibilité spéciale.

La conservation de la vision centrale à la suite de lésions corticales pourrait s'expliquer dans un certain nombre de cas en admettant que les fibres maculaires occupent l'étendue tout entière du centre visuel et que la lésion d'une partie d'entre elles n'empêche pas celles qui ont été épargnées d'assurer suffisamment les connexions entre l'écorce et la macula. Cette hypothèse n'est plus admissible lorsqu'on se trouve en présence

d'une destruction totale du centre visuel. Dans ce cas, la persistance de la vision centrale ne peut être expliquée que par l'hypothèse de Wilbrand. Il faut admettre que chaque région maculaire rétinienne est en connexion avec les deux hémisphères à la fois, qu'en un mot, les fibres maculaires, elles aussi, subissent une décussation au niveau du chiasma et se divisent en un faisceau direct et un faisceau croisé, voir Pl. XVI.

Il reste encore une question intéressante à élucider, c'est celle du rétrécissement du champ visuel qui complique parfois l'hémianopsie, et se manifeste dans la portion conservée du champ visuel. S'il est bien établi que toute lésion matérielle de l'appareil nerveux visuel, qu'elle porte sur la bandelette optique, sur les centres ganglionnaires de la vision, sur les conducteurs optiques, enfin sur le centre cortical lui-même de la vision se traduit par un trouble visuel hémiopique ; si, d'autre part — les nombreux faits rapportés dans ce travail sont là pour le prouver — on doit rejeter complètement l'existence d'une amblyopie croisée par lésion cérébrale, il n'en est pas moins vrai qu'on peut observer certains rétrécissements du champ visuel comme compliquant l'hémianopsie corticale. Sont-ils l'expression, comme le veut Wilbrand, d'un trouble fonctionnel surajouté, analogue à celui qu'on observe dans la névrose traumatique, la neurasthénie, l'épilepsie, l'hystérie ? Sont-ils au contraire sous la dépendance d'autres facteurs ? C'est ce qu'il est très difficile d'établir définitivement à l'heure actuelle.

V. *Fibres d'association en rapport avec le centre visuel*

cortical. — Fibres calleuses ou inter-hémisphériques. — Fibres d'association intra-hémisphériques.

Nous n'avons parlé jusqu'ici que des fibres de projection et de leurs relations soit avec l'écorce, soit avec les centres ganglionnaires.

Cependant l'étude des dégénérescences secondaires dans nos cas montre que ce ne sont pas seulement les radiations optiques qui participent à la dégénérescence, mais encore d'autres systèmes de fibres, sur lesquelles nous allons porter notre attention.

I. *Fibres calleuses ou fibres d'association inter-hémisphériques.* — L'étude anatomique nous a déjà appris à connaître ces fibres dans leur ensemble. Nous avons vu que celles qui naissent du lobe occipital forment la couche interne de la substance blanche sagittale, qu'elles se groupent ensuite en formant les deux forceps et passent plus tard dans le corps calleux.

La dégénérescence de ces fibres a été constatée d'abord par Von Monakow dans ses études expérimentales chez les animaux, puis chez l'homme.

Elle a été signalée pour la première fois en France par M. et Mme Déjerine [1].

Cette dégénérescence, nous avons pu la suivre au microscope dans nos différents cas de lésions du lobe occipital, et nous avons décrit à propos de chaque cas le trajet et la topographie exacte qu'elle occupe dans le tapetum, le forceps et le bourrelet du corps calleux. Le cas le plus démonstratif à cet égard est notre observa-

[1] Communication à la Société de Biologie. Mai 1892.

tion I, lésion circonscrite du cunéus. Nous voyons dans ce cas (voyez planches VII et VIII) que les fibres calleuses émanées du cunéus se portent les unes dans le petit forceps, les autres dans le grand forceps, qu'elles se réunissent au niveau du bourrelet du corps calleux et occupent la partie la plus postérieure et inférieure de ce dernier.

Les observations II et III nous montrent également que les fibres calleuses émanées de la face interne du lobe occipital vont se grouper pour passer dans l'hémisphère opposé à la partie postérieure du bourrelet du corps calleux, en se condensant dans une étendue antéro-postérieure qui ne dépasse pas 4 à 5 millimètres.

Ces fibres sont évidemment destinées à mettre en relation les parties homologues des deux lobes occipitaux; elles unissent par conséquent le centre visuel cortical de l'hémisphère gauche à celui de l'hémisphère droit.

Quant à savoir quelles sont les connexions histologiques intimes qui unissent ces fibres aux éléments cellulaires de l'écorce, l'état actuel de nos connaissances ne peux nous fournir que des présomptions à ce sujet. Les conceptions histologiques modernes tendent cependant à prouver que les fibres calleuses sont des collatérales des cylindre-axes des grandes cellules pyramidales.

Comment se fait leur terminaison et dans quelles couches de l'écorce vont-elles aboutir? Sont-elles en relation avec plusieurs espèces d'éléments ? Voilà tout autant

[1] Ramon y Cajal. *Nuovo Concepto de la histolagia de los centros nerviosos*, p. 32.

de questions qui doivent rester sans solution pour le moment

II. *Fibres d'association occipito-temporales.* — Il est également un gros faisceau dont nous avons contaté la dégénérescence dans tous nos cas. Il est composé de fibres de gros calibre nées de toute la pointe occipitale et des différentes faces du lobe occipital. Son origine au niveau du lobe lingual est particulièrement facile à saisir, il occupe la couche externe de la substance blanche sagittale et se rend en grande partie dans le lobe temporal, mais une partie de ses fibres peut être également poursuivie dans la capsule externe et dans le noyau lenticulaire.

Dans notre observation III (cécité verbale pure), il existe une destruction de toute la partie inférieure de ce faisceau. Consécutivement à cette lésion, nous observons une dégénérescence secondaire que nous pouvons poursuivre dans le lobe temporal jusqu'à la pointe de ce dernier, dans la capsule externe, enfin dans les deuxième et troisième segments du noyau lenticulaire.

Nous avons expliqué précédemment comment la destruction de ce faisceau pouvait être considérée comme la cause de cette forme de cécité verbale et nous avons conclu, avec Mr Déjerine, que la partie inférieure de ce faisceau contient les fibres destinées à réunir le centre visuel cortical à la zone du langage. [1] Il est certain, d'autre part, que le faisceau longitu-

[1] Déjerine et Vialet. *Nouvelles recherches sur la localisation anatomique de la cécité verbale pure.* Société de Biologie, 29 juillet 1892.

dinal inférieur ou plutôt la couche sagittale externe, considérée dans son ensemble, contient d'autres fibres de fonctions physiologiques différentes ainsi que le prouvent les connexions multiples qu'effectuent ces dernières avec d'autres portions de l'encéphale. Il faudra de nouvelles recherches à cet égard pour en déterminer exactement la nature.

VI. Distinction d'un centre visuel de perception et d'un centre visuel de souvenir. Rapports de ces centres entre eux. Fibres d'association qui les réunissent. — Quoique nos recherches n'aient eu en vue que la détermination d'un centre visuel cortical, c'est-à-dire du territoire de l'écorce où viennent aboutir les radiations optiques, nous ne pouvons cependant nous désintéresser complètement des rapports qui existent entre le centre de la vision, lieu des perceptions visuelles, et d'autres parties de l'écorce préposées à une élaboration plus compliquée des perceptions brutes.

On sait en effet depuis les observations de Munk,[1] chez le chien, et de Fürstner[2] chez l'homme, qu'en dehors de l'hémianopsie produite par une lésion de l'appareil optique intra-cérébral, il existe un trouble visuel auquel Munk a donné le nom de *cécité de l'âme* ou *céeité psychique* caractérisé par ce fait que l'individu a conservé sa perception visuelle brute, mais qu'il est incapable d'en interpréter la signification. — L'impression produite par un objet est transmise à son centre corti-

[1] Munk. *Ueber die Functionen der Grosshirnrinde.*
[2] Furstner. *Archiv. fur. Psychiatrie*, 1876.

cal, mais ne parvient plus à réveiller l'idée correspondante.

Ce symptôme, tout au moins lorsqu'il est complet, est la conséquence d'une double lésion cérébrale et les observations de Fürstner et de Wilbrand [1] ont prouvé que cette lésion siège sur la convexité du lobe occipital. — Ce dernier auteur avait été ainsi amené à conclure à l'existence dans toute la face externe du lobe occipital, d'un centre auquel il donne le nom *de centre des souvenirs visuels* en opposition au centre visuel cortical ou *centre de perception*. — Il faut reconnaître que cette conception a pour elle un grand nombre de faits cliniques et anatomo-pathologiques et qu'à l'heure actuelle, c'est elle qui nous donne la meilleure explication des phénomènes de la perception des impressions visuelles et de leur élaboration ultérieure.

Quelle est l'étendue exacte de ce centre ? Se distingue-t-il nettement en arrière du centre de perception ? Se continue-t-il par une transition insensible en avant avec le centre visuel des mots, situé dans le pli courbe, ainsi que cela est probable? Ce sont autant de points de détail auxquels, en l'état actuel de la science, on ne peut répondre d'une façon précise. Il est certain toutefois qu'il existe dans l'écorce des éléments qui sont le siège d'une différenciation fonctionnelle, les uns chargés de recueillir les perceptions brutes, les autres plus spécialement aptes à emmagasiner les souvenirs visuels. A ce point de vue encore il y a une distinction à établir

[1] Wilbrand. *Ueber Seelenblindheit.*

entre les images visuelles communes et les images visuelles des mots nécessaires au fonctionnement du langage intérieur. Nous touchons là à un des sujets les plus intéressants, mais encore les moins élucidés de la psycho-physiologie cérébrale.

Cependant les bases anatomiques deviennent de plus en plus précises. C'est ainsi que nous avons pu déterminer la voie d'association qui transmet les images visuelles brutes à la zone du langage (Obs. III) ; elle est représentée par les fibres qui cheminent à la partie inférieure du faisceau longitudinal de Burdach. L'étude microscopique du cerveau avec les nouveaux procédés de technique du système nerveux nous a montré, d'autre part dans le lobe occipital l'existence de faisceaux distincts étendus de la face interne de ce lobe à sa face externe. Tel est le faisceau que M. Sachs a décrit sous le nom de *faisceau transverse du cunéus* et celui auquel nous avons donné le nom de *faisceau transverse du lobe lingual.* Tout porte à croire que les fibres qui les constituent représentent des voies d'association multiples destinées à assurer une communication étroite entre le centre visuel de perception situé à la face interne du lobe occipital et le centre des souvenirs visuels situé à la face externe de ce dernier.

On voit donc que les conceptions, de purement théoriques et schématiques qu'elles étaient, tendent à prendre corps et à reposer sur des bases anatomiques fixes Sans doute, il y a encore beaucoup à faire dans ce domaine car l'étude des fibres d'association est de date toute récente. Il est toutefois permis d'espérer que, mal-

gré les difficultés considérables dont leur étude est entourée, nous pourrons bientôt arriver à en préciser l'origine, le trajet, la terminaison dans les différentes portions de l'écorce, et à en déterminer plus exactement la signification physiologique. C'est à cette condition qu'il sera possible de donner une explication anatomique des différentes formes d'aphasie et de pénétrer plus avant dans le mécanisme encore si obscur du langage intérieur.

TABLE DES MATIÈRES

Préface 3
Introduction 5

PREMIÈR PARTIE

Le segment antérieur de l'appareil nerveux visuel.

CHAPITRE I

SOMMAIRE. — Nerfs optiques. — Chiasma. — Bandelettes. — Fibres visuelles proprement dites et fibres commissurales. — Les différents faisceaux du segment antérieur de l'appareil nerveux visuel, faisceau croisé, faisceau direct, faisceau maculaire. — Leur situation respective 15

CHAPITRE II

SOMMAIRE. — Les conducteurs visuels extra-cérébraux dans leurs rapports avec la rétine et les centres ganglionnaires de la vision. — Conceptions histologiques modernes.— Ramon-y-Cajal.— Von Von Monakok. 33

DEUXIÈME PARTIE

Le segment postérieur ou intra-cérébral de l'appareil nerveux visuel

CHAPITRE I

Histoire des conducteurs optiques intra-cérébraux.

Sommaire. — I. Conceptions des anatomistes. — Gratiolet. — Meynert. — Wernicke. — II. Conceptions des Physiologistes. — Munk, Ferrier. Schaefer. — III. Conceptions des cliniciens. — Schemas. — IV. Ce qu'enseignent les dégénérescence secondaires. — L'œuvre de Von Monakow. 49

CHAPITRE II

Introduction anatomique à l'étude de l'appareil nerveux visuel intra-cérébral

Sommaire. — I. Le lobe occipital — Configuration extérieure — Circonvolutions et scissures. — II. Configuration intérieure étudiée au moyen de coupes microscopiques vertico-transversales et horizontales — La substance blanche sagittale et ses trois couches, le tapetum, les radiations optiques, le faisceau longitudinal inférieur. — La substance propre du lobe occipital et les différents faisceaux d'association. — III. L'écorce — Particularités qui la distinguent. — Ruban de Vicq-d'Azyr. — Cellules spéciales de Ramon y Cajal. 73

CHAPITRE III

Etude critique des documents anatomo-cliniques.

Sommaire. — I. Documents anatomo-cliniques macroscopiques, — Hémianopsies corticales. — Cécités corticales. — Cas négatifs. — II. Documents anatomo-cliniques basés sur un examen microscopique méthodique. — Von Monakow. — Henschen 121

CHAPITRE IV

Recherches personnelles.

SOMMAIRE. — I. Méthode et Technique.— Importance des coupes microscopiques en série. — Coupes vertico-transversales et horizontales.— II. Documents. — Deux cas d'hémianopsie corticale pure. — Un cas d'hémianopsie avec cécité verbale pure (forme Déjerine). — Deux cas d'hémianopsie avec cécité verbale ordinaire. — Etude des dégénérescences sedaires dans ces différents cas 221

CHAPITRE V

Conclusion

SOMMAIRE. — I. Localisation du centre visuel cortical. — II. Existe-t-il des centres séparés pour l'espace, la lumière, les couleurs. — Discussion de l'hypothèse de Wilbrand. — II. Trajet anatomique des conducteurs visuels. — Situation des radiations optiques dans la substance blanche sagittale du lobe occipital. — Leurs rapports avec les centres ganglionnaires de la vision.— IV. Relations entre les différents segments de la rétine et de la sphère visuelle corticale. — Hémianopsies en secteur. — Le faisceau maculaire est en relation avec les deux hémisphères ; double innervation de la macula. — V. Fibres d'association qui réunissent les deux centres visuels corticaux ou fibres calleuses. — Fibres d'association qui relient le centre cortical à la zone du langage.— Faisceau longitudinal inférieur. — VI. Distinction d'un centre visuel de perception et d'un centre des souvenirs visuels. Rapports de ces centres entre eux. — Fibres d'association qui les réunissent 319

Saint-Amand (Cher). — Imprimerie DESTENAY.

QP475 V65
Vialet

www.greatgnimacbeth.com